«Imagerie des parathyroïdes »

Dr EDET-SANSON – Service de médecine nucléaire CHB

Mardi 27 septembre 2022

Approche en imagerie

- Echographie
- Scintigraphie
- Scanner 4D
- Imagerie TEP
- Performance

Généralités

4 glandes symétriques par paires

- 2 glandes supérieures au contact et en arrière du pôle supérieur de la thyroïde

- 2 glandes inférieures au contact ou à distance de la partie inférieure ou moyenne du lobe thyroïdien

- Fréquente glande surnuméraire 2 à 3 %
- Carcinome parathyroïdien <1%

Ectopie parathyroïdienne

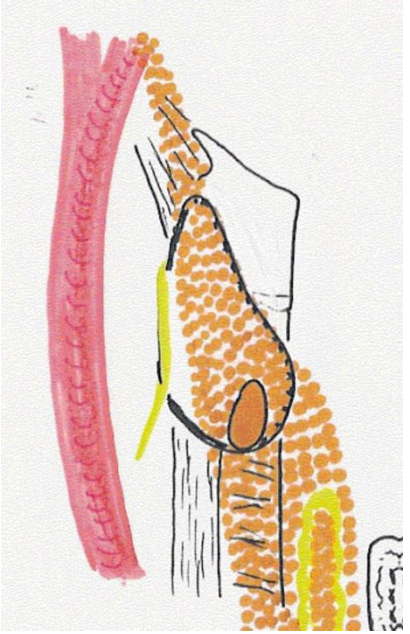

Les parathyroïdes P3 ou inférieures

- 3ème fente branchiale avec le thymus
- Ectopies superficielles hautes ou basses cervico médiastinales

Les parathyroïdes P4 ou supérieures

- 4ème fente branchiale avec la thyroïde
- Ectopies postérieures, parathyroïdes intra thyroïdiennes, médiastinale postérieure par phénomène de gravité

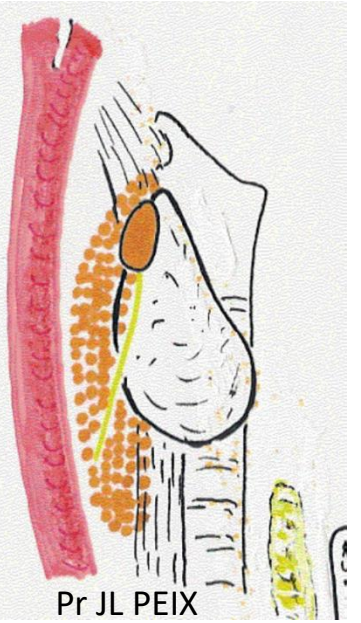

Echographie

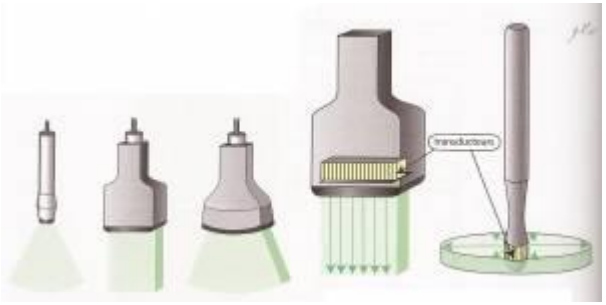

Sonde Superficielle 8 à 12 Mhz:

angle de mandibule /thyroïde / espace rétro-thyroïdien

Disque aplatie 6mm x 2 à 3, mm non visible

Adénome détectable (taille, échogénécité)

HPP 80 à 85% lésion solitaire

Aspect échographique

- Formation hypoéchogène
- Forme ovale, à grand axe cranio-caudal
- Localisé le plus souvent au contact du bord postérieur du lobe thyroïdien ou appendu à son pole inférieur
- Délimité par tissu conjonctif hyper-échogène.
- Parfois kystique
- Svt assez richement vascularisé

Faux positifs

- Erreurs grossières : muscles longs du cou, oesophage, vaisseaux
- Les nodules thyroïdiens postérieurs
- Plus difficile : la distinction d’avec les nodules thyroïdiens pédiculés (rare) mais surtout des ganglions médians antérieurs secteur VI (fréquents dans le cadre d’une thyroïdite chronique).
- Etude doppler lorsque le signal est présent

Faux négatifs

- P3++ ectopique trop basse, en dessous niveau VI
- Localisation rétro trachéale ou retro oesophagienne de petite taille
- Les localisations P4, trop profondes car non recherchées systématiquement ou hors d'atteinte par sonde haute fréquence
- En cas de gros goitre ou de thyroïde sclérolobulée
- Adénome intra thyroïdien

Cytoponction et dosage PTH in situ

- Supérieur à la cytologie
- Critère de positivité
  - >1000 ng/L
  - >PTH sanguine
  - PTH FNA/PTH sanguine > 2,1
- Cas sélectionné
  - Ponction et rare complications
  - Fibrose

Pierpaolo Trimboli, 2016 **CCLM**

Cytoponction et dosage PTH in situ

Accuracy of FNA-PTH reported in the main studies.

First author, year [Refs]	Patients	Analytic method	Adopted cutoff, ng/L	Sensitivity, %	Specificity, %
Sacks, 1994 [48]	45	IRMA	20	82	100
Kiblut, 2004 [49]	170[a]	CLIA	1000	87	75
Conrad, 2006 [50]	66	ECLIA	1000	80	100
Kwak, 2009 [51]	18	IRMA	PTH-FNA>PTH-Serum	92.9	100
Boi, 2012 [52]	43	CLIA	103	100	100
Kuzu, 2016 [53]	57	NA	PTH-FNA>PTH-Serum	89	100

[a]One hundred patients with primary hyperparathyroidism; 50 patients with secondary hyperparathyroidism; 20 patients with thyroid diseases. CLIA, chemiluminescence immunoassay; ECLIA, electrochemiluminescence immunoassay; FNA, fine-needle aspiration; IRMA, immunoradiometric assay; NA, not applicable.

Pierpaolo Trimboli, 2016 **CCLM**

PRINCIPE SCINTIGRAPHIQUE

Cation lipophile

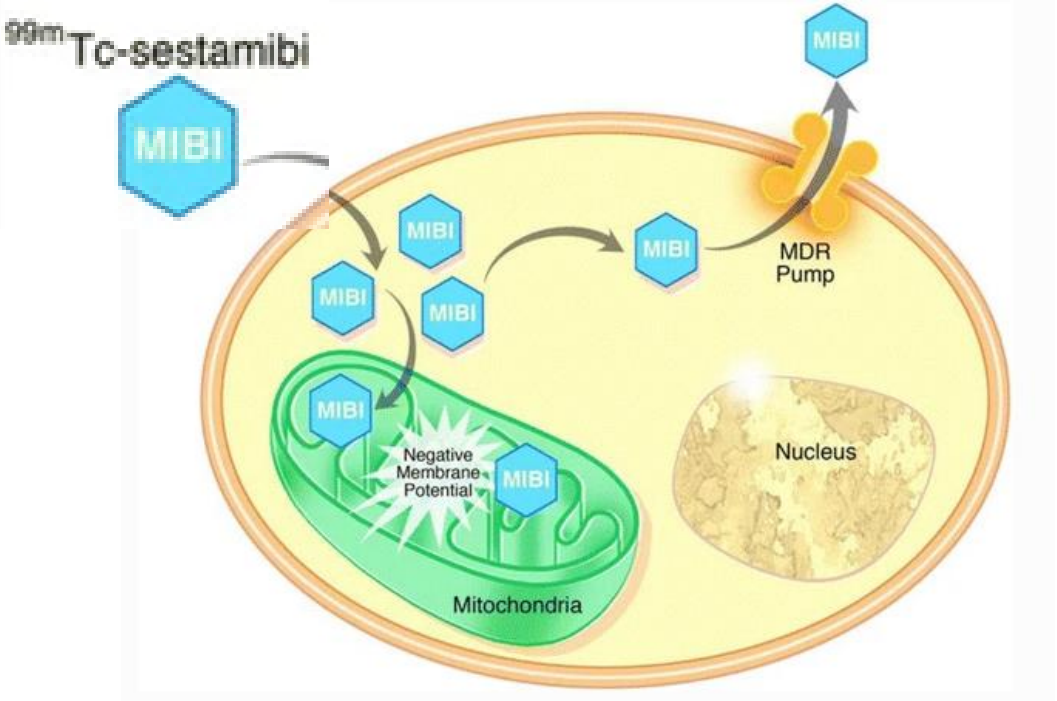

Cellule OXYPHILE
Milieu intra cellulaire acide

PRINCIPE SCINTIGRAPHIQUE

- WASH-OUT

  Diminution fixation du ^{99m}Tc-Mibi

  adénome parathyroidien > thyroide

  Image à 5', 30', 60', 120'

- SOUSTRACTION

  1er Traceur parathyroïdes + thyroïde

  2 ^{éme} Traceur thyroïde

  ^{99m}Tc-Mibi / ^{123}Iode

Dual-isotope subtraction SPECT-CT in parathyroid localization 135 patients

TABLE 1
Grading Results for Each of 3 Protocols for 41 Adenomas in 37 Patients

Protocol	Reader	Degree of certainty of location 0	1	2	3
ST-DP	A	17	7	11	6
	B	9	8 (1)	8 (1)	16
DT-SP	A	1	10	11	19
	B	4	11	5	
DT-DP	A	3	10	9	
	B	5	6	9	

0 = no adenoma seen; 1 = possible adenoma; 2 = adenoma; 3 = definite adenoma; ST-DP = single-tr phase; DT-SP = dual-tracer, single-phase; DT-DP = dual-phase.

Numbers in parentheses indicate numbers of localiz were incorrect.

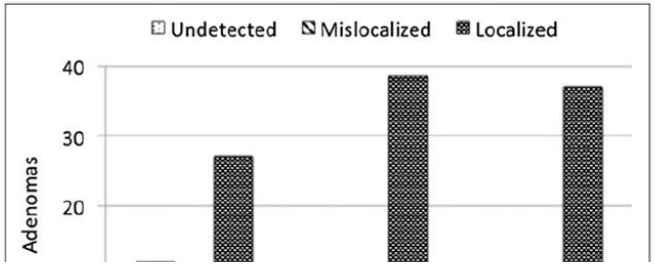

NM imaging/pathology	P+	P−/C−
NM+	103	3
NM−	5	24
Sensitivity (%)	95	–
Specificity (%)	89	–
PPV (%)	97	–
NPV (%)	83	–
Accuracy (%)	94	–

C, Clinical follow-up (-); NM, nuclear medicine; NPV, negative predictive value; P, Pathology (+ or -); PPV, positive predictive value.

Double/ Simple :
Sens 94% vs 66%

Caveny JNM 2012

Nuclear Medicine Communications 2017 Anna-May Woods

Logiciel de soustraction applique une normalisation des images avant leur soustraction

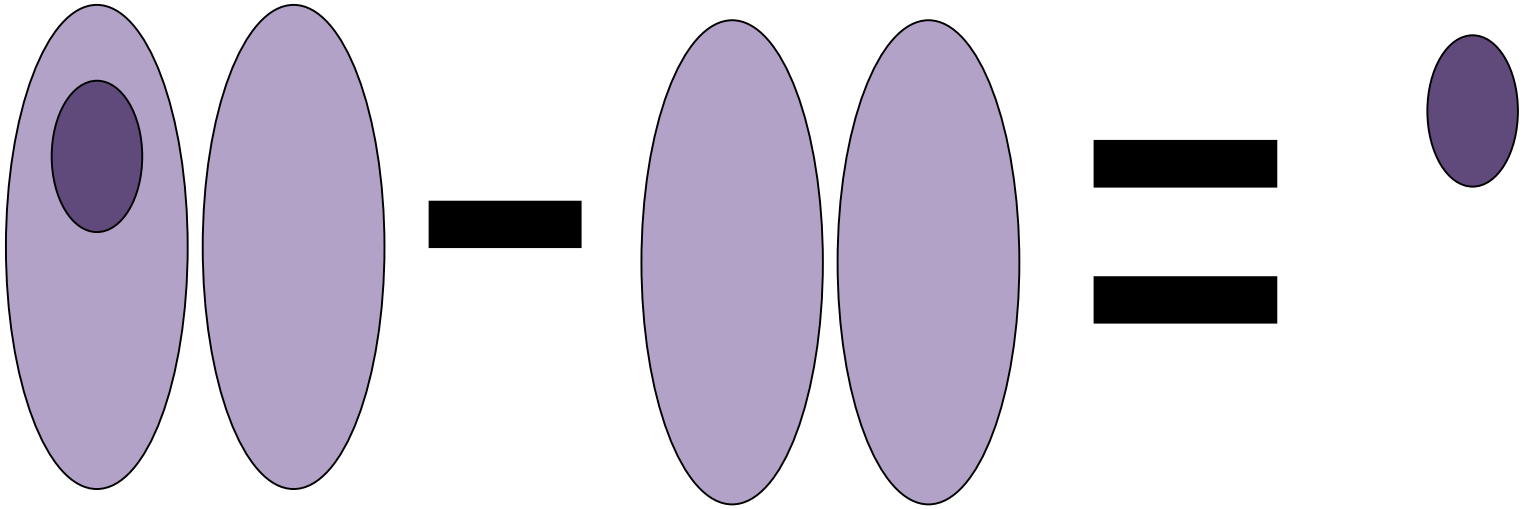

^{99m}Tc-Mibi

Parathyroïde

Thyroïde

^{123}Iode

Thyroïde

Soustraction: Adénome parathyroïdien

Procédure réalisée au CHB

Acquisitions scintigraphiques en double isotope
-permettre des images de soustraction
-éviter le décalage entre 2 images

H0 H2

Acquisitions scintigraphiques

^{123} Iode IV

^{99m}Tc MIBI IV

Planaire double isotope :
-Cervico-thoracique
-Cervical

2 modalités
-SPECT double isotopes
-Scanner

- Echographie cervicale

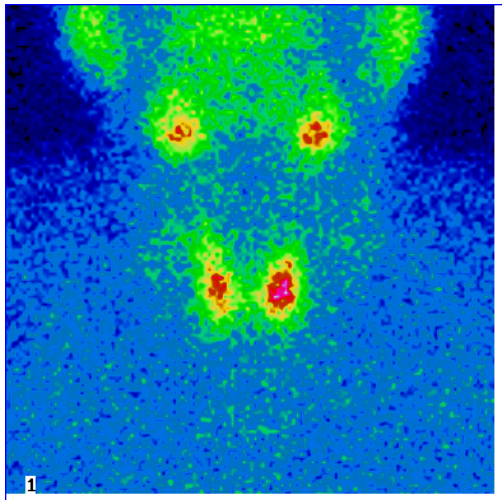

IMAGE MIBI

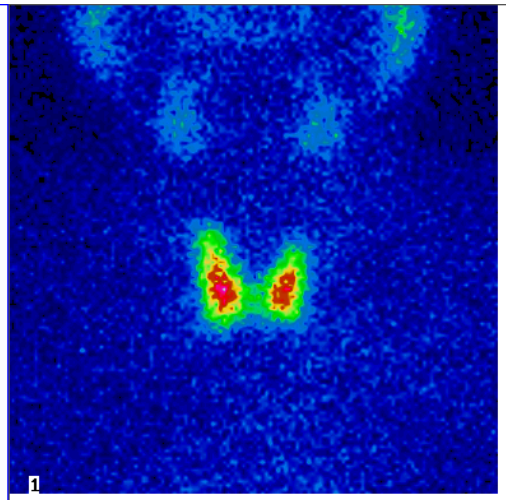

IMAGE 123I

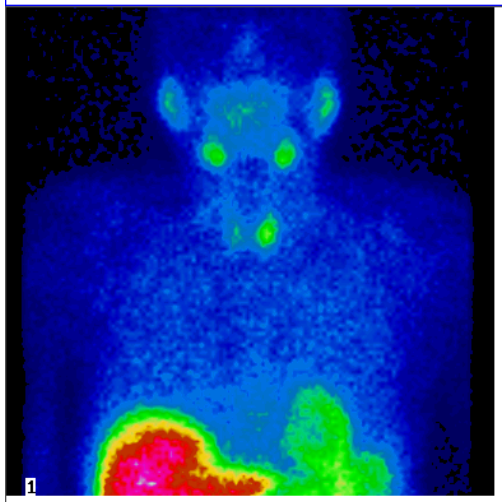

MEDIASTIN

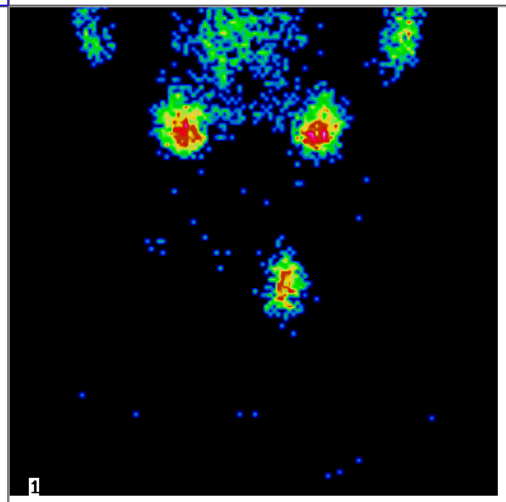

SOUSTRACTION

NODULE PARATHYROIDIEN GHE

Interprétation fusion SPECT scanner

- Normalisation puis soustraction

^{99m}Tc - ^{123}I x Facteur de normalisation

- Fusion au scanner

Facteur de normalisation 1.58

Lésion tissulaire 15mm sur le scanner

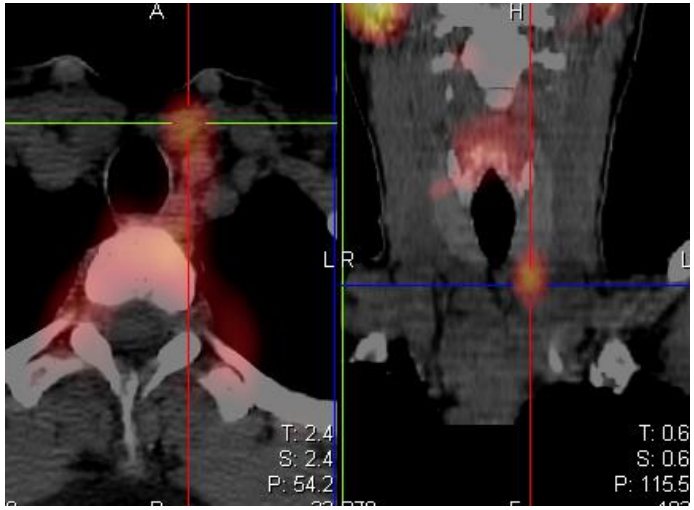

Femme 73 ans, PTH 400µg/l, Calcémie 119mg/l

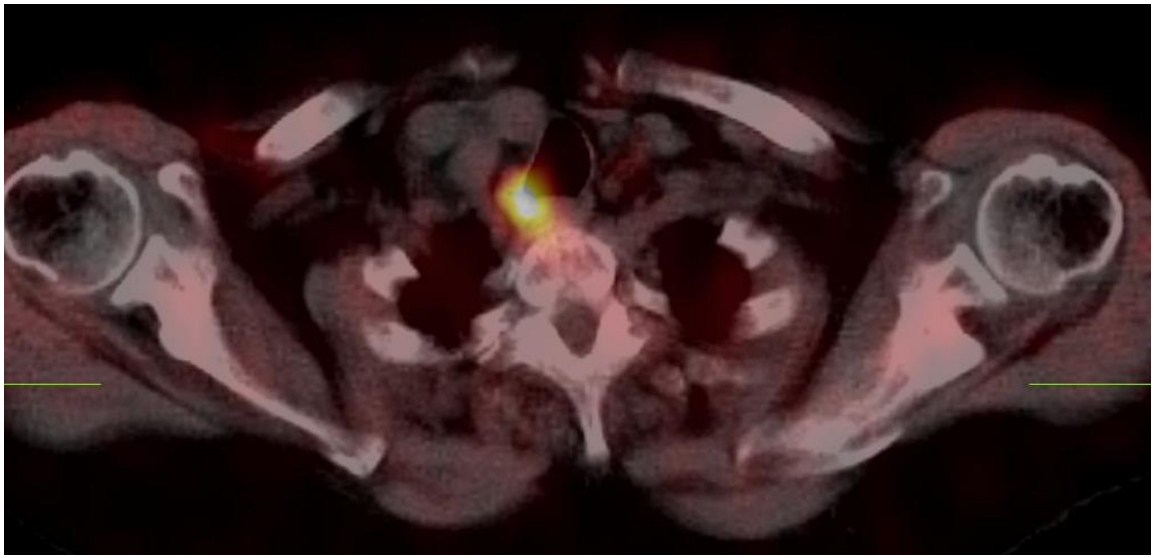

Image tissulaire 15x20mm
en tranversal,
En position rétrotrachéale
Latéralisée à droite

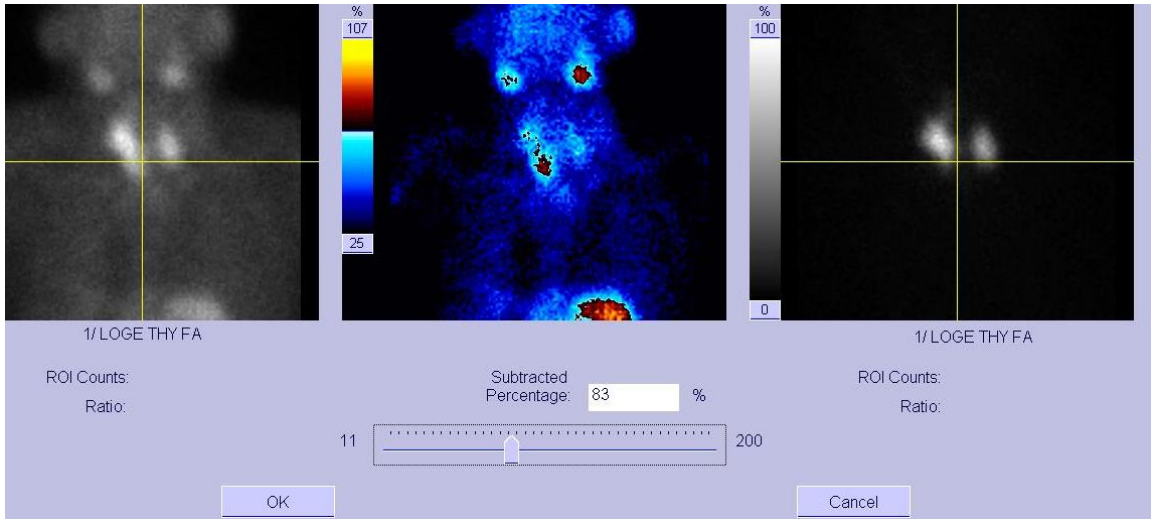

Facteur de
normalisation 1.58

Limites de la technique

Causes de faux positif :

- Nodule thyroïdien

Causes de faux négatif :

- Absence de fixation de l'Iode 123 sur le parenchyme tyroïdien (soustraction non adaptée)
- Mouvement patient (acquisition simple isotope)
- Lésions de petite taille ou pauvre en cellules oxyphiles (Hyperplasie)
- Ectopie proche du myocarde ou des gdes salivaires

TDM multi-phase

PCI dosé à 350 mgI/mL injecté avec un débit de 3 mL/s. Trois phases couvrant la région cervico-médiastinale : de la mandibule à la carène

- Phase sans injection
- Phase précoce, 45 secondes après injection
- Phase tardive, 70 secondes après injection

TDM multi-phase

Parathyroïde : visible sous la forme d'une lésion nodulaire, ovalaire

densité spontanée < 80 UH se rehaussant à plus de114 UH en phase précoce avec une baisse de densité d'au moins 20UH en phase tardive

Thyroïde : densité spontanée > 80UH

Ganglions : principal diagnostic différentiel,
densité < 114 UH en phase précoce et la densité croit habituellement en phase tardive

Cinétique typique de rehaussement d'un adénome

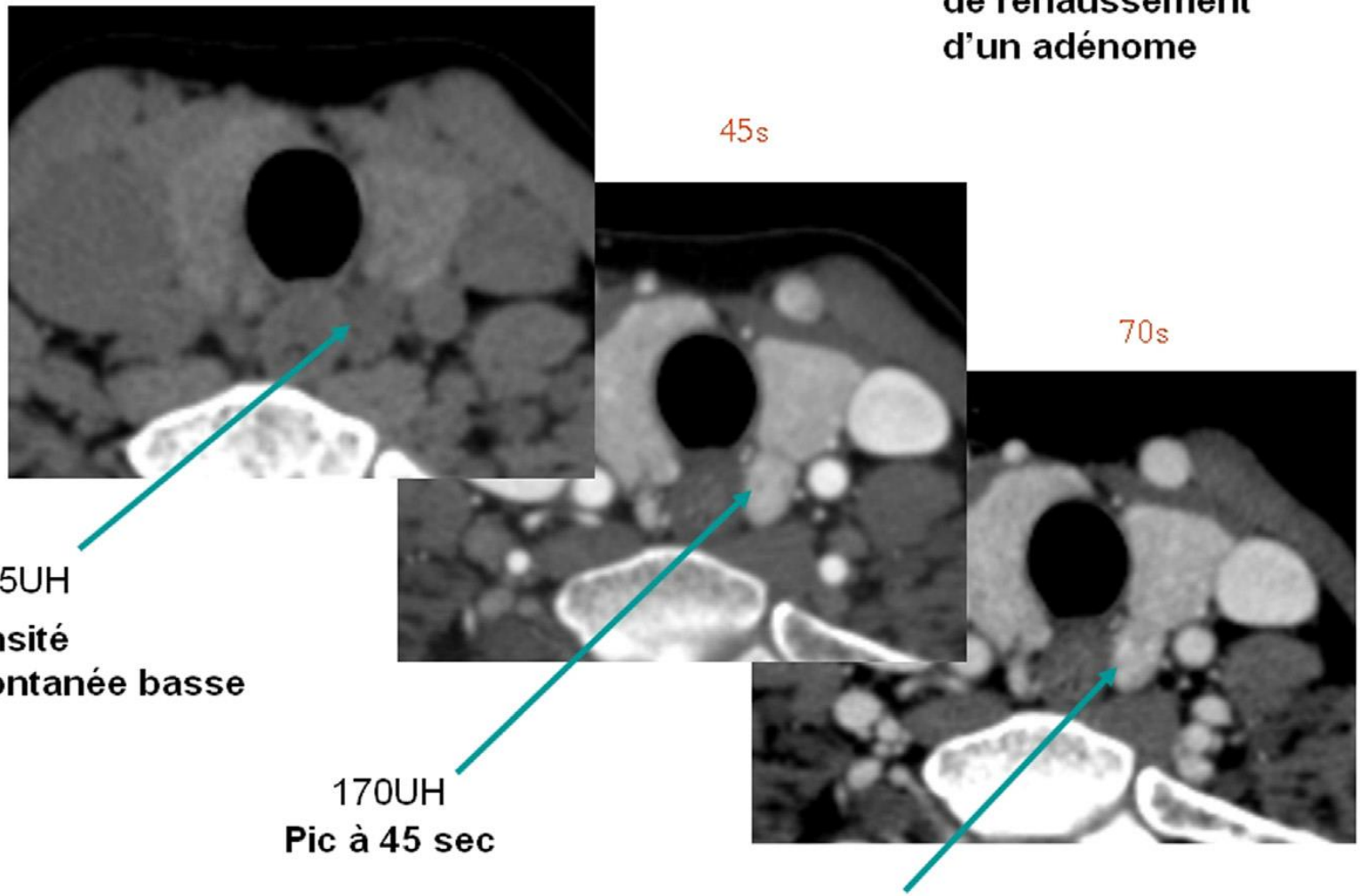

55UH
Densité Spontanée basse

170UH
Pic à 45 sec

120UH **Lavage 70 sec**

Anna

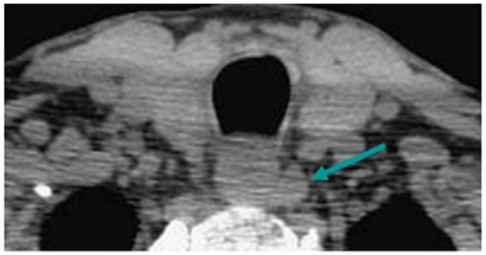

sans

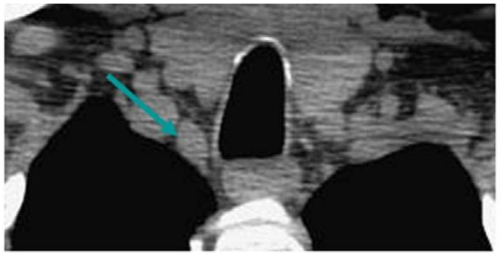

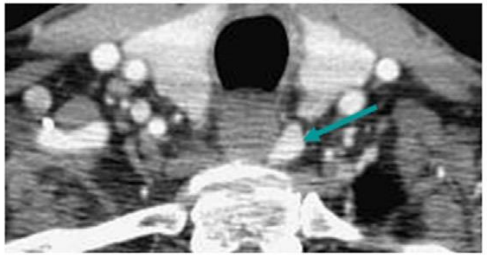

45 s

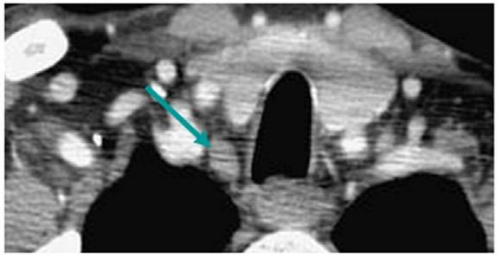

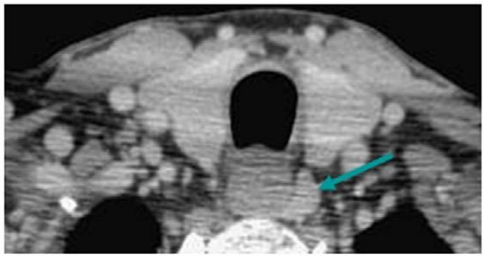

70 s

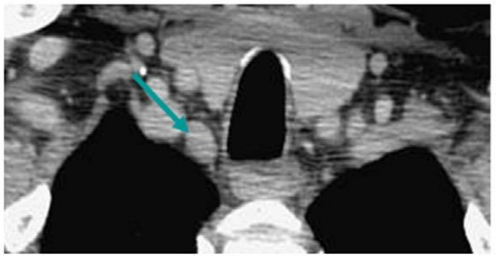

Adénome para œsophagien gauche
Forte prise de contraste
Densité à 45s > 130 UH
Lavage au temps tardif

Ganglion paratrachéal droit
Prise de contraste modérée < 100 UH
lente et progressive jusqu 'à 70s
Absence de lavage

IRM

- Séquences axiales et coronales T2 et T1 sans puis après injection de gadolinium.
- Nodules iso-intenses en T1, rehaussés après injection de gadolinium et modérément hyper-intenses sur les séquences T2.

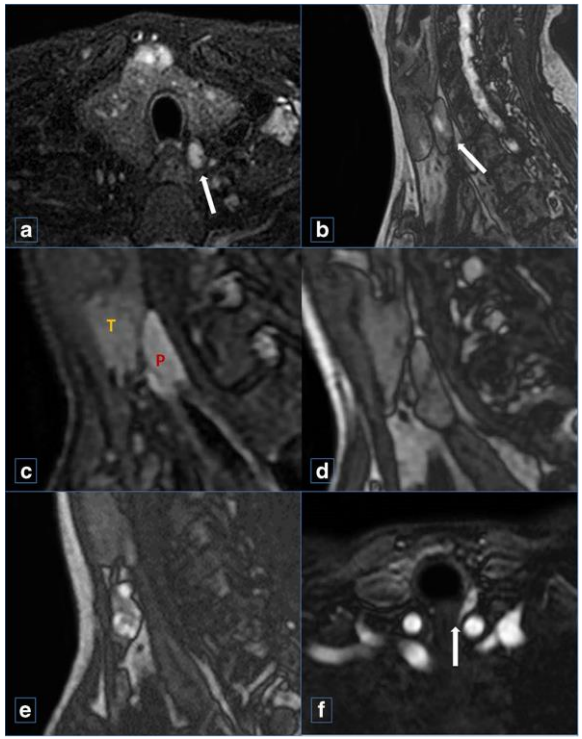

Intrinsic features of parathyroid adenomas on MR images as described in the text. (A) Hyperintensity; (B) oblong morphology; (C) cleavage plane between the PTA and the thyroid gland, best seen using the India-Ink artefact; (D) Bmarbled^ aspect; (E) fast and strong enhancement on early postcontrast

TEP Choline

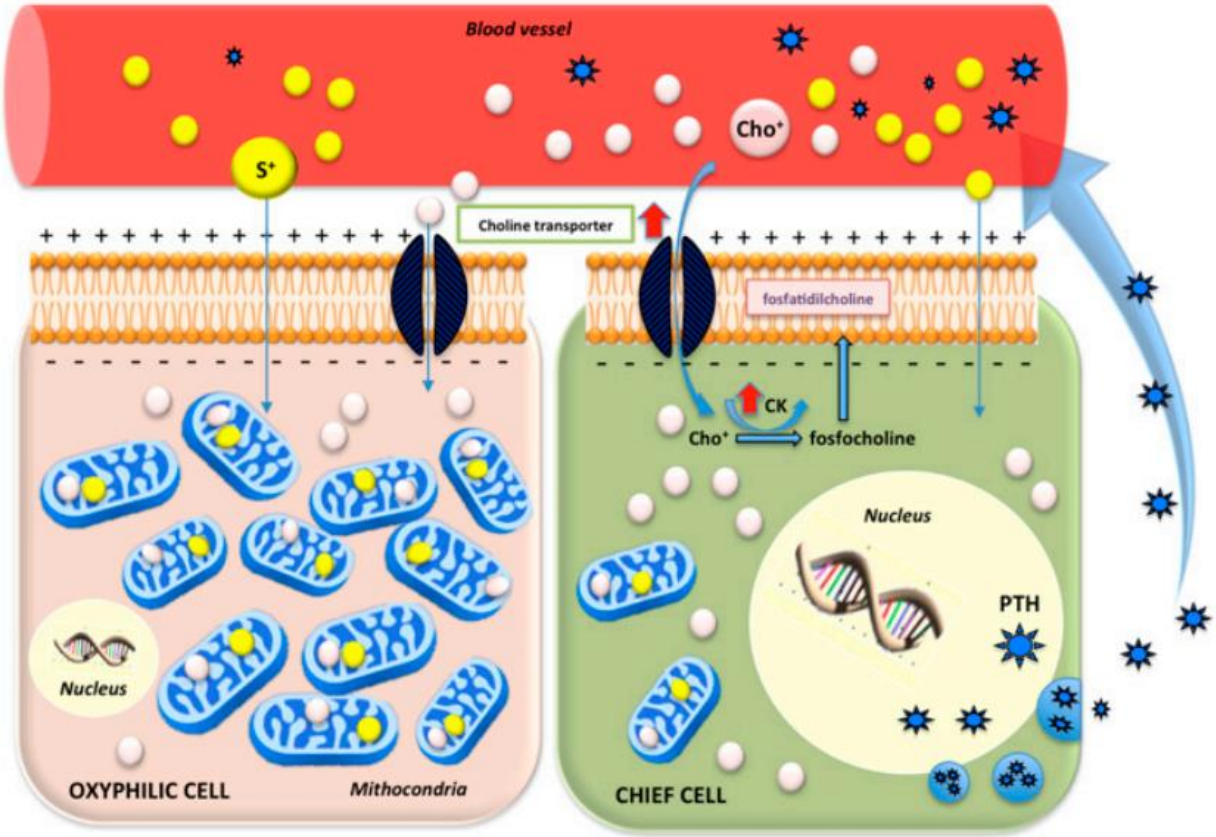

Biomedicines 2021 : Cristina Ferrari

TEP Choline

Gain en résolution par rapport à la scintigraphie

Plus rapide

Moins complexe dans l'interprétation

Cout élevé (500 à 600 euro de traceur)

Faible dispo du matériel

^{11}C Choline et ^{18}F Choline

- Demi vie **^{11}C 20mn** vs **^{18}F 110 mn**
- Disponibilité, cout, image trop précoce

TEP IRM

Très peu disponible, temps acquisition

Traceur TEP

TEP ^{18}Fluoro-choline

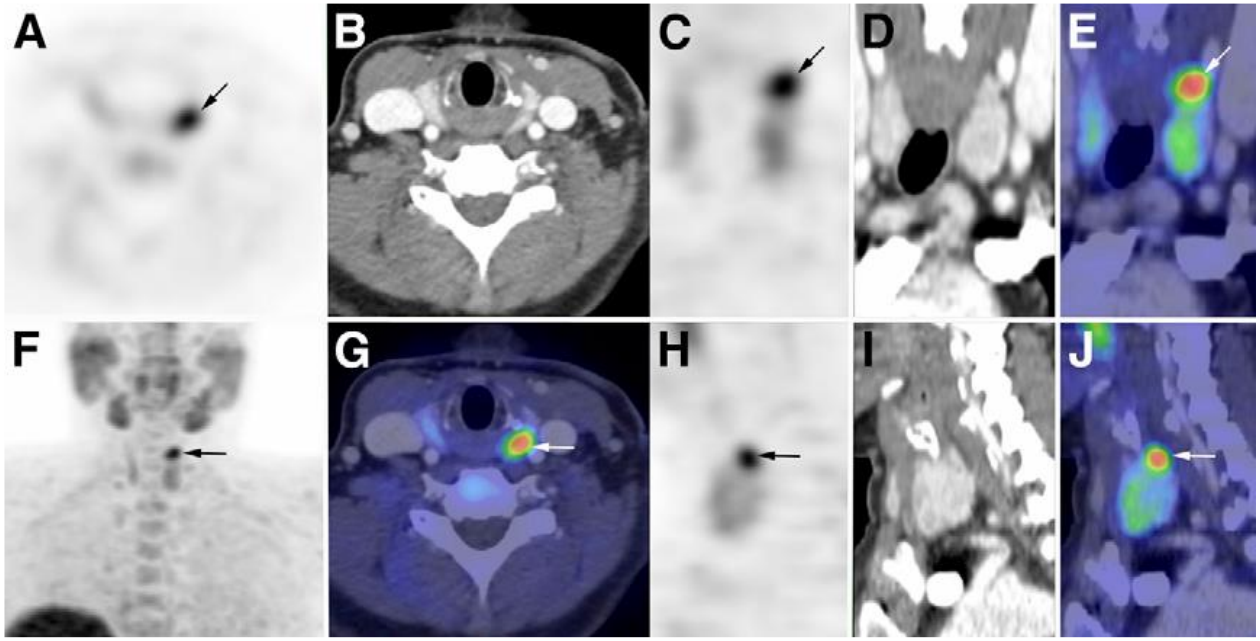

Faux négatif : faible taille,
Faux positif : nodule thyroïdien / ganglion inflammatoire

Performances des examens d’imagerie

Radiology

ORIGINAL RESEARCH • NUCLEAR MEDICINE

Diagnostic Performance of 4D CT and Sestamibi SPECT/CT in Localizing Parathyroid Adenomas in Primary Hyperparathyroidism

Randy Yeh, MD • Yu-Kwang Donovan Tay, MD • Gaia Tabacco, MD • Laurent Dercle, MD • Jennifer H. Kuo, MD • Leonardo Bandeira, MD • Catherine McManus, MD • David K. Leung, MD, PhD • James A. Lee, MD • John P. Bilezikian, MD

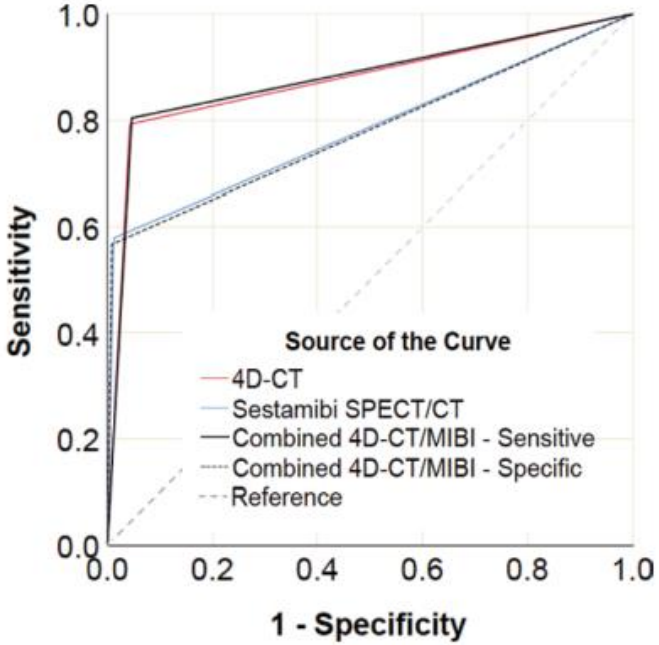

Figure 3: Receiver operating characteristic curves for all modalities by using a per-lesion, four-quadrant analysis. MIBI = sestamibi SPECT/CT.

627 patients with PHPT underwent combined imaging protocol

- Excluded patients who did not undergo surgery (n=174)
- Excluded patients with previous neck surgeries (n=33)
- Excluded patients who were not cured (n=14)
- Excluded patients who did not undergo parathyroidectomy at our institution (n=4)
- Excluded patients who had supernumerary glands (n=2)

patients were included in the analysis

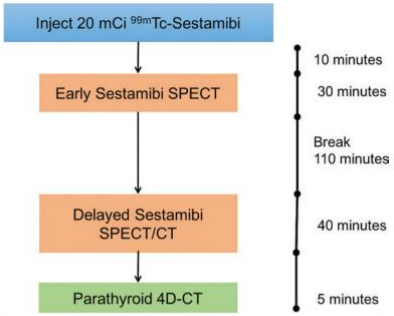

Figure 2: Sequence and time points of the combined imaging acquisition protocol performed on single SPECT/CT camera. 4D = four-dimensional, ^{99m}Tc = technetium 99m.

Randy Yeh Radiology 2019; 291:469–476

A Prospective Comparative Study of Parathyroid Dual-Phase Scintigraphy, Dual-Isotope Subtraction Scintigraphy, 4D-CT, and Ultrasonography in Primary Hyperparathyroidism

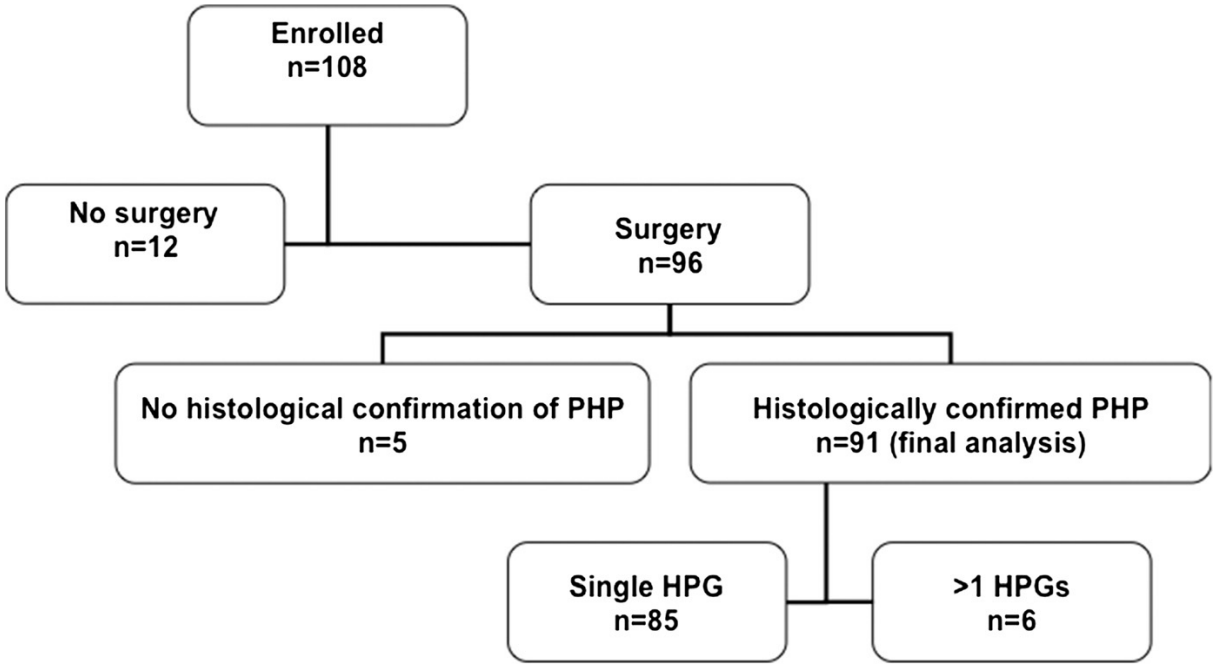

Gold standard : histo/Calcémie post-op/PTH

97 parathyroïdes

Krakauer - Clinical Nuclear Medicine In press oct 2015

A Prospective Comparative Study of Parathyroid Dual-Phase Scintigraphy, Dual-Isotope Subtraction Scintigraphy, 4D-CT, and Ultrasonography in Primary Hyperparathyroidism

	SUB	DUAL	4D CT	US
Sens	93	65	58	57
Spé	99	99.6	86	95

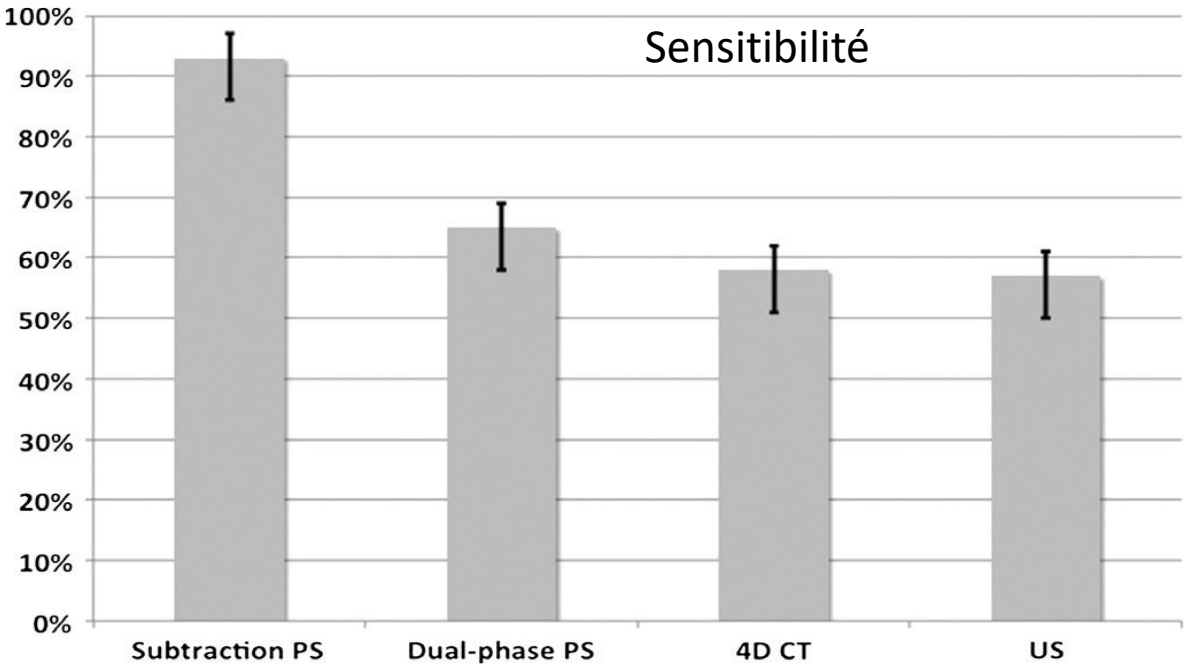

97 patients

Clin Nucl Med 2016 Krakauer

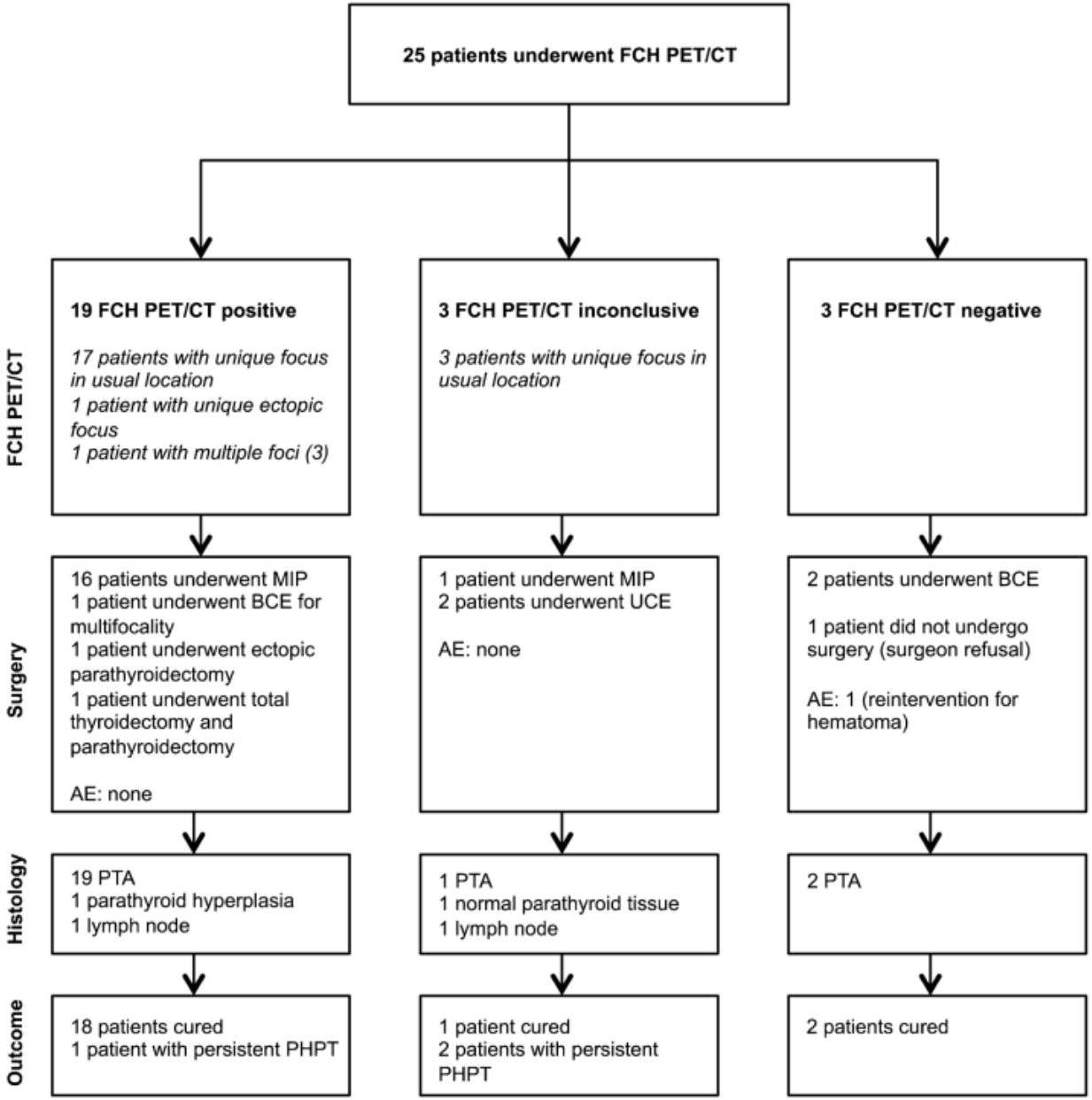

QUAK E - EJNM 2017

TEP Choline Meta analyse

18 études, 517 pts :

Sensitivity 95% (95% CI: 92–97%),

PPV 97% (95% CI: 95–98%)

DR 91% (95% CI: 87–94%).

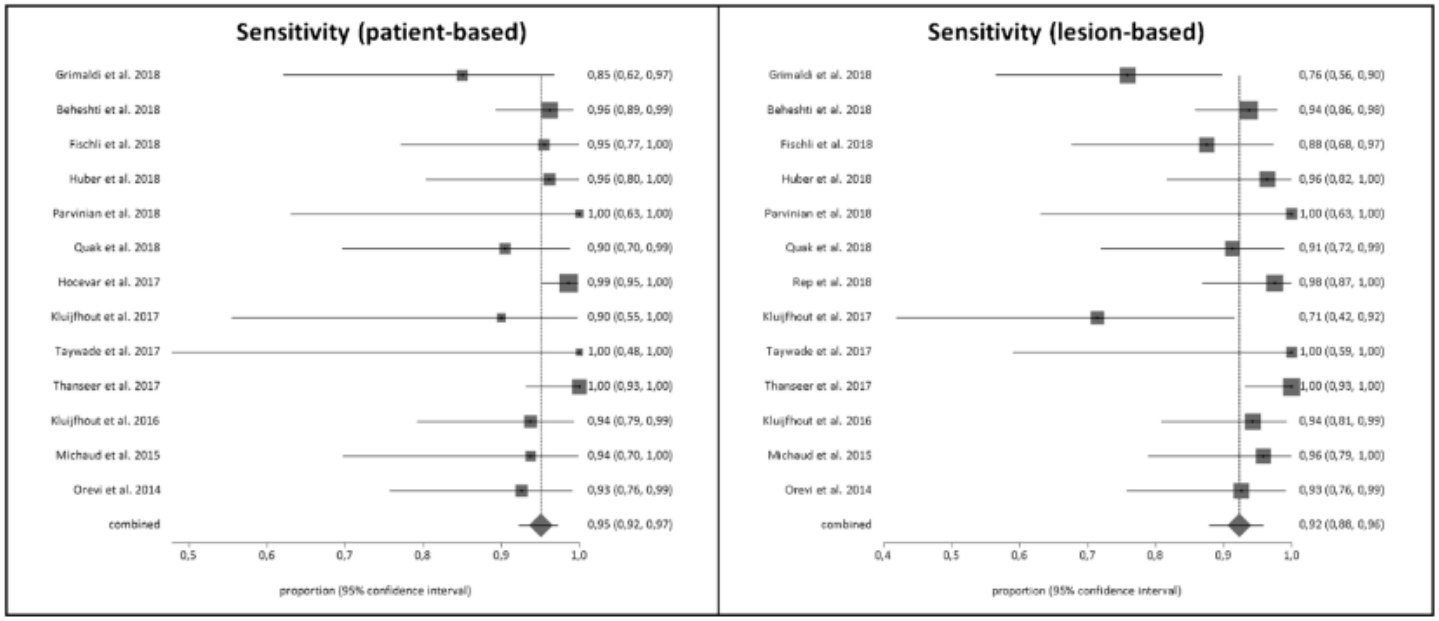

Fig. 2 Plots of individual studies and pooled sensitivity of radiolabelled choline PET for the detection of hyperfunctioning parathyroid glands on a per-patient and per lesion basis, including 95% confidence intervals (95% CI). The size of the squares indicates the weight of each study

Giorgio Treglia-EJNM 2018

Diagnostic Performance of Cervical Ultrasound, ^{99m}Tc-Sestamibi Scintigraphy, and Contrast-Enhanced ^{18}F-Fluorocholine PET in Primary Hyperparathyroidism

Diagnostic Values for CU, MIBI Scintigraphy, CU + MIBI Scintigraphy, and ^{18}F-Fluorocholine PET/CT (n = 288)

Imaging method	TP	FP	TN	FN	Accuracy	Sensitivity	Specificity	PPV	NPV
^{18}F-fluorocholine PET/CT	148	4	130	1	98% (96%–99%)	99.3% (97%–100%)	97.0% (95%–99%)	97.4% (94%–99%)	99.2% (96%–100%)
CU	112	8	126	37	84% (78%–89%)	75.2% (68%–82%)	94.0% (90%–98%)	93.3% (89%–98%)	77.3% (71%–84%)
P					<0.0001	<0.0001	0.25		
MIBI scintigraphy	97	3	131	52	81% (75%–85%)	65.1% (57%–72%)	97.8% (95%–100%)	97.0% (94%–100%)	71.6% (65%–78%)
P					<0.0001	<0.0001	0.47		
CU + MIBI scintigraphy	134	10	124	15	91% (86%–95%)	89.9% (85%–94%)	92.5% (88%–97%)	93.1% (89%–97%)	89.2% (84%–94%)
P					<0.0001	0.0009	0.09		

TP = true-positive; FP = false-positive; TN = true-negative; FN = false-negative; PPV = positive predictive value; NPV = negative predictive value.

Data in parentheses are 95% CIs.

Rétrospective, 147 pts, 149 parathyroïde

Boudousq V J Nucl Med 2022

Patiente 27 ans transplantée rénale . Calcification de la sonde JJ au niveau du greffon. PTH avant la greffe à 425 pMol/ml et actuellement à 63 pMol/ml

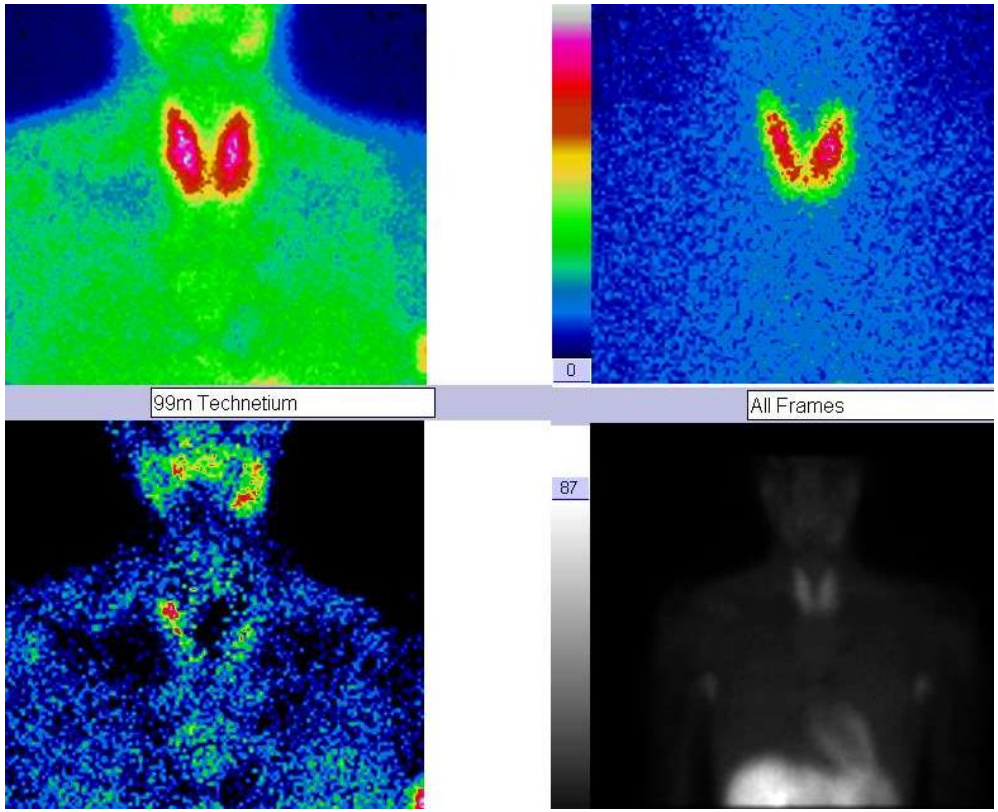

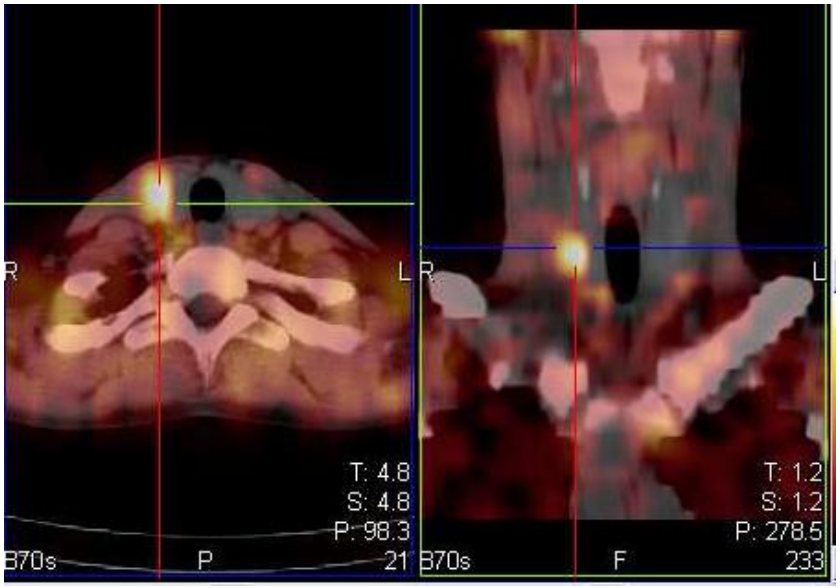

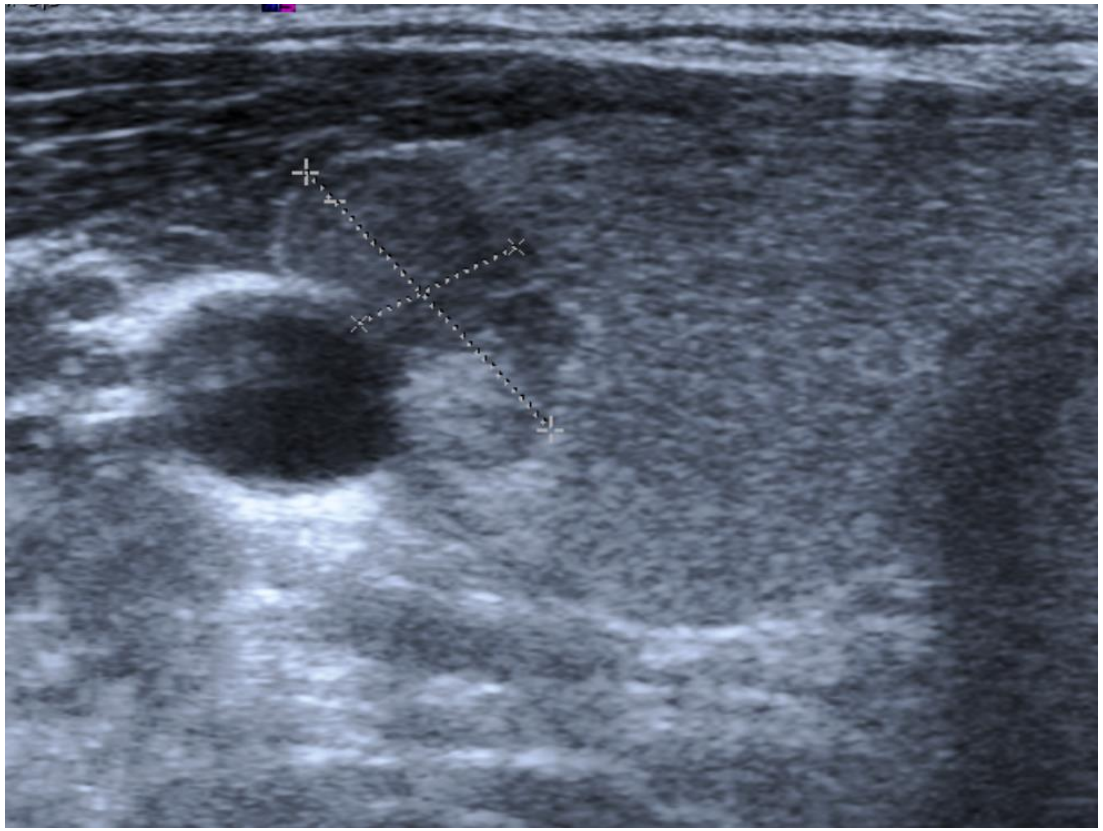

Dosage in situ PTH : Parathormone dans le liquide de rincage évalué à 308 ng/l en faveur d'un échantillon d'origine para-thyroïdienne certaine.

Homme 20/04/1966
hyperparathyroïdie associant une hypercalcémie associée à une PTH élevée à 112 ng/L

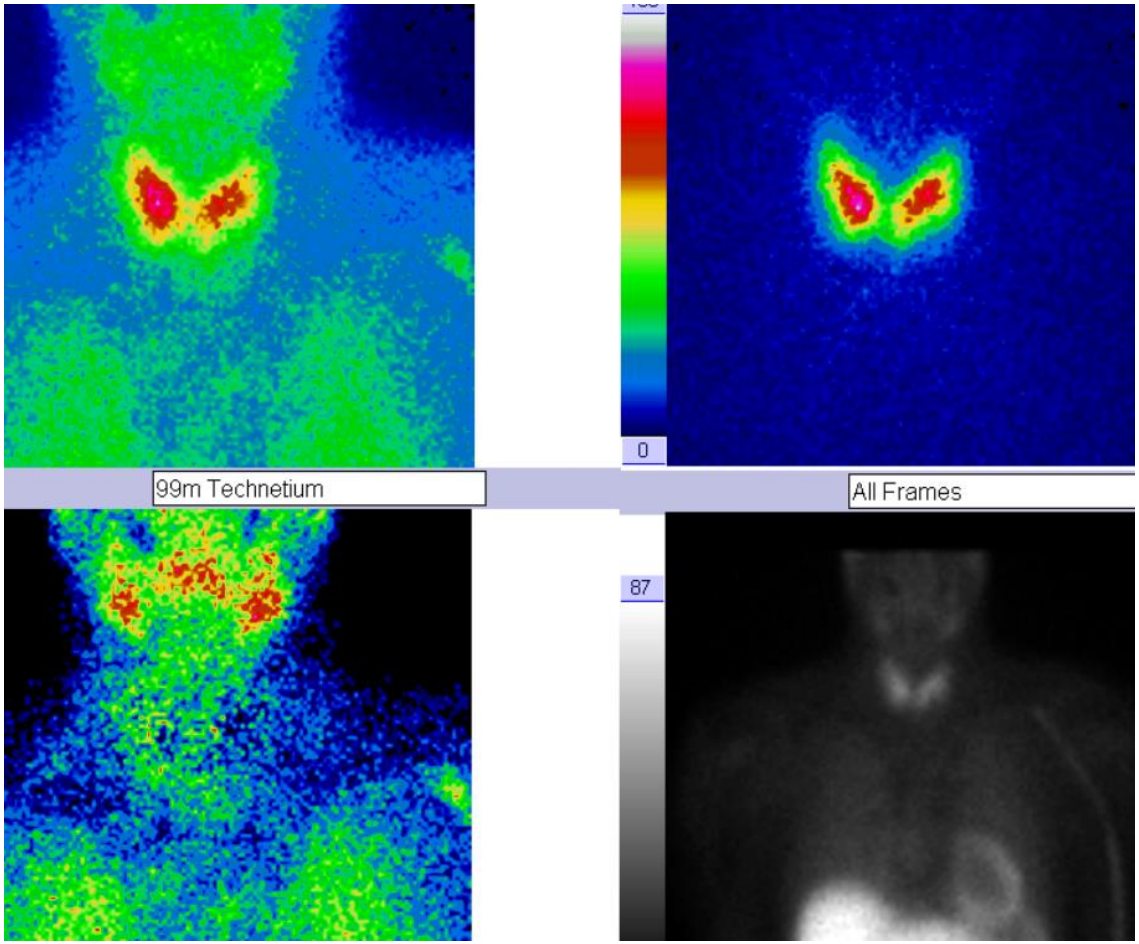

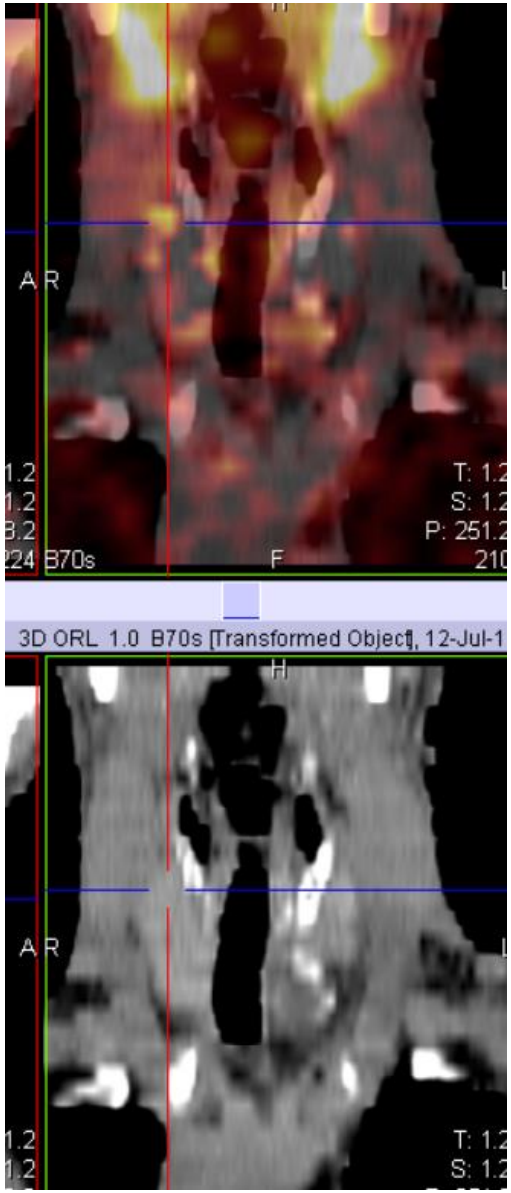

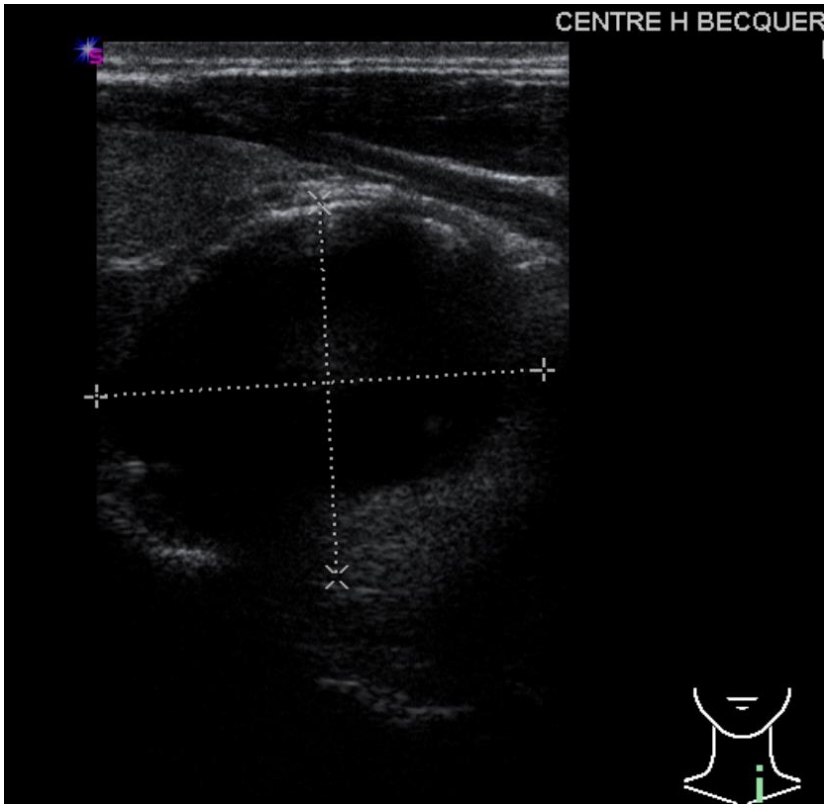

Formation arrondie kystique 34 x 35.6 mm

<u>Cyto ponction:</u>
Absence de thyréocyte ou de cellule maligne taux de parathormone très élevé : >2000

Mme T. Evelyne 11/07/1960

Tableau d’hyperparathyroïdie primaire biologique:

- Calcémie 3 et 3.2 mmol/L
- Hypophosphorémie à 0.55 mmol/L
- PTH à 201 pg/ml (N entre 5 et 40).
- Calciurie élevée à 9.7 mmol/24h et Phosphaturie à 27.7 mmol/L avec créatininurie à 8400 µmol/24h.

Scintigraphie parathyroïdienne

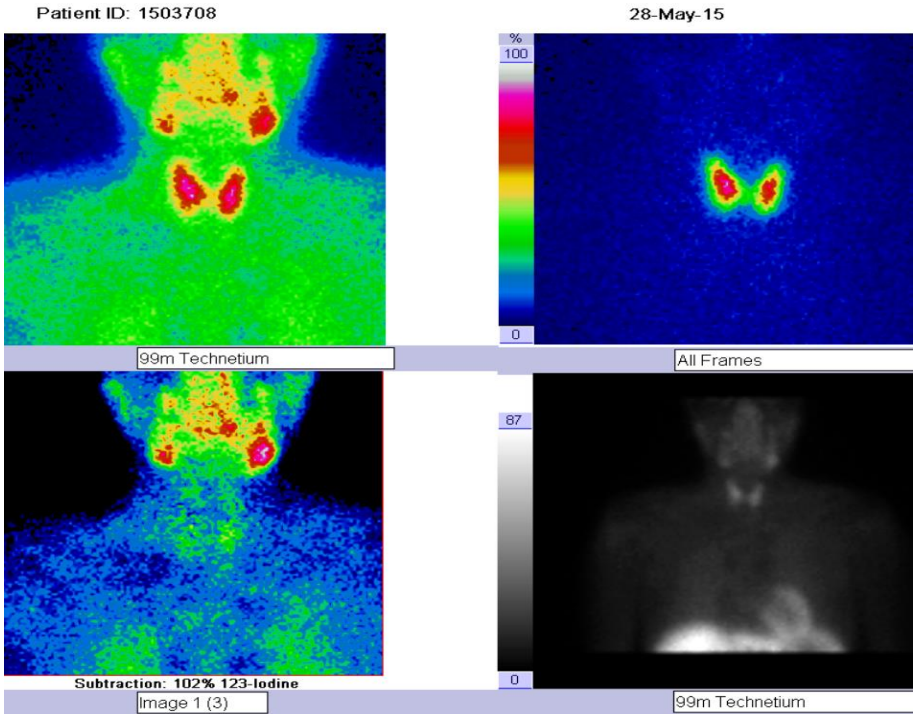

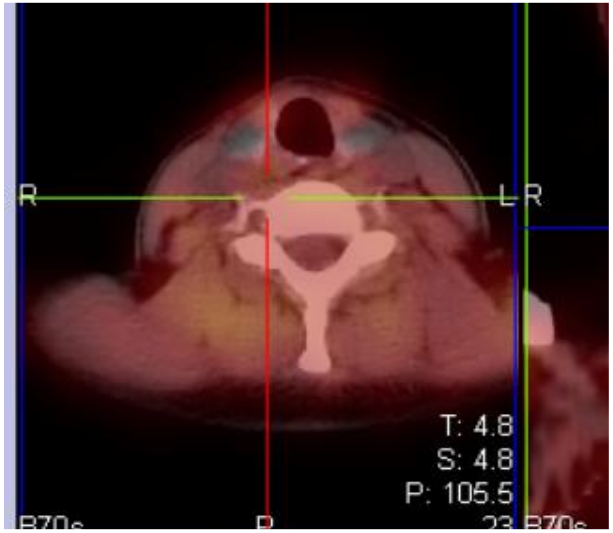

Echographie cervicale

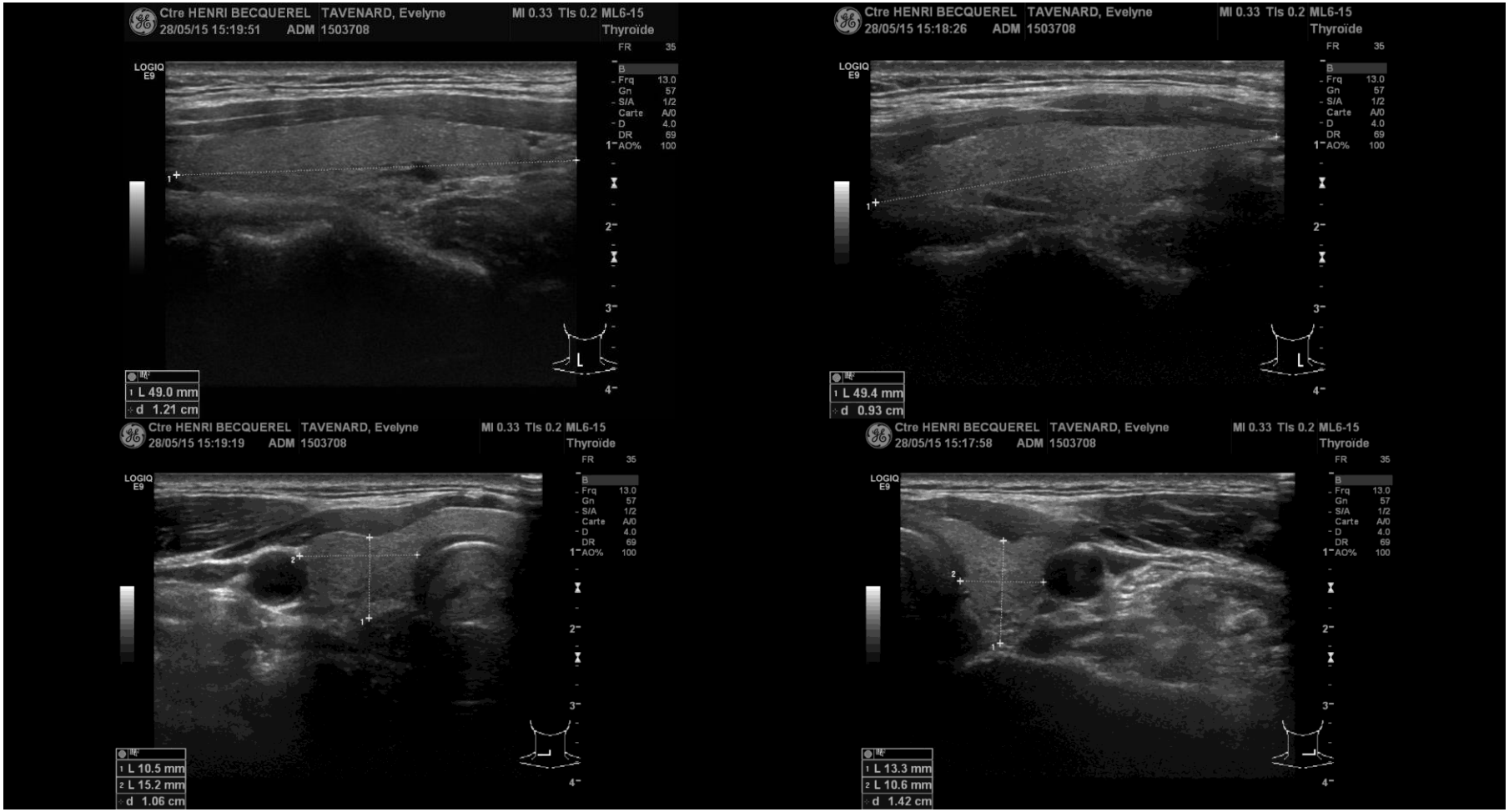

TDM multiphasique

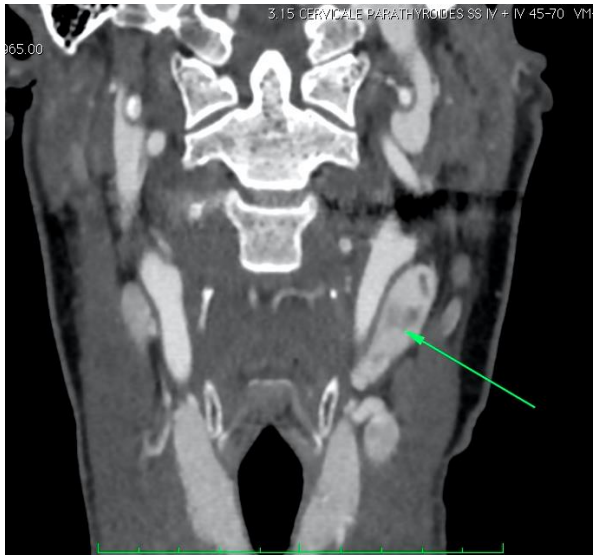

17 x 34 mm

Masse unique de l'espace vasculaire gauche pouvant correspondre à une ectopie d'adénome parathyroïdien haute

IRM crâne avec injection + 3D

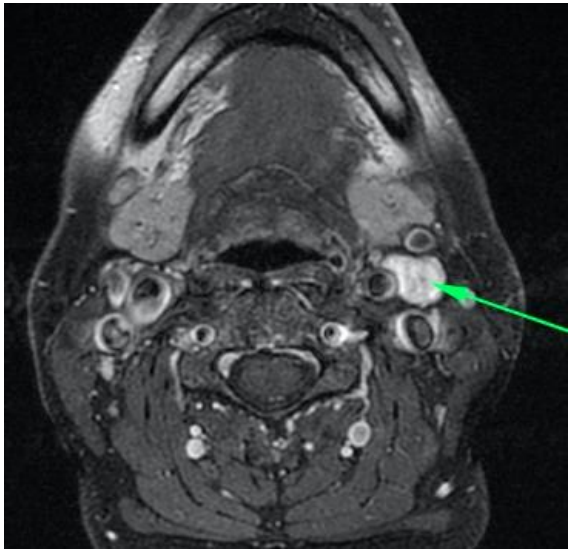

Formation tissulaire ovalaire
partie ant de la carotide primitive gauche
non typique d'un paragangliome

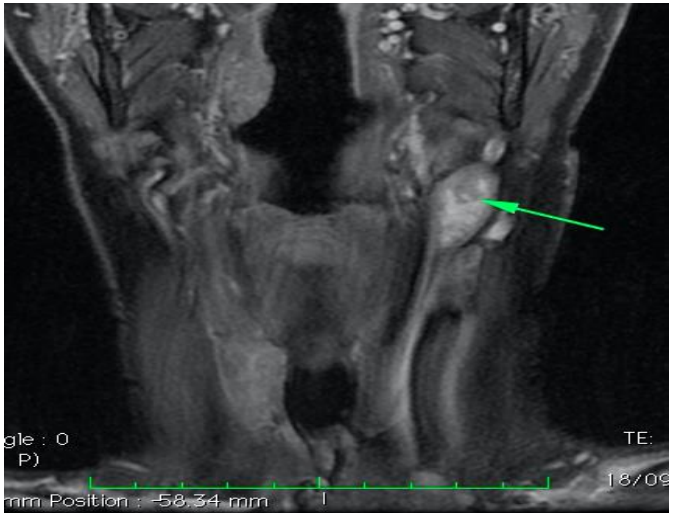

Octréoscan
Suspicion de Chémodectome

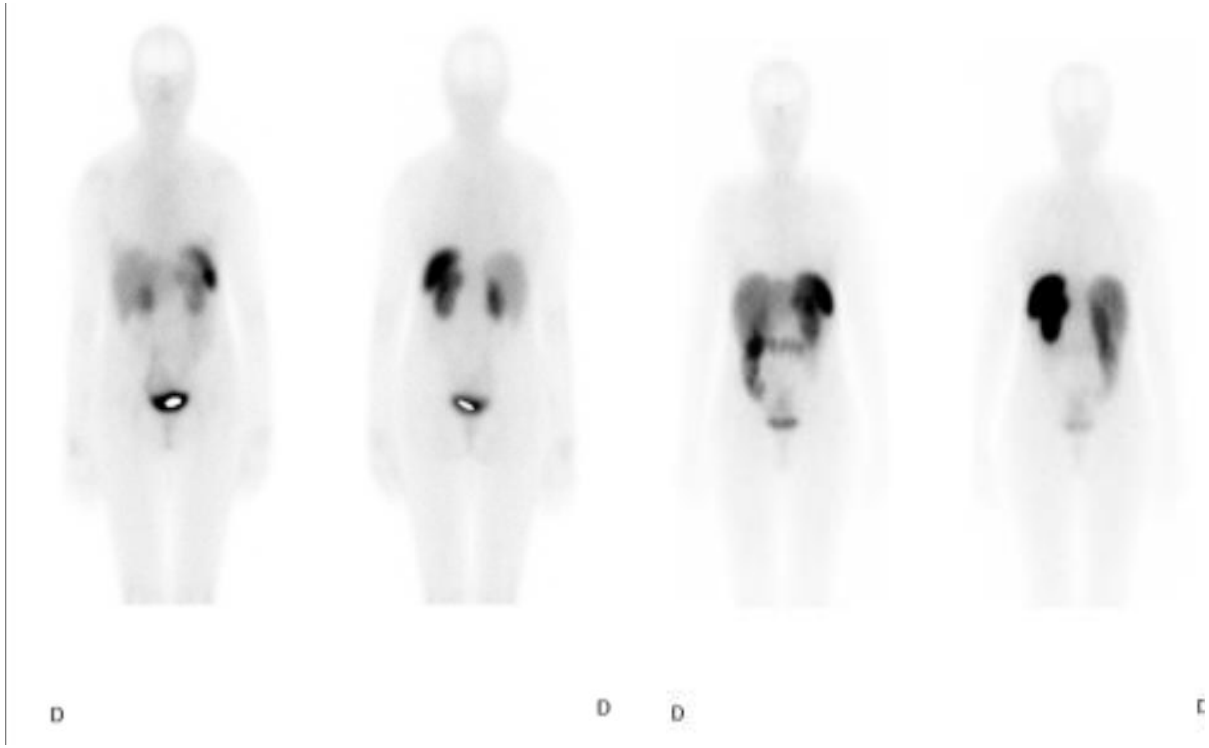

Chirurgie le 22/02/2016:

- Exérèse de la masse par **cervicotomie G** sous neuromonitoring laryngé.
- Examen **extemporané** en faveur d’un adénome parathyroïdien.
- **PTH per-opératoire** 7 min après l’ablation de l’adénome 12 pg/ml (N entre 5 et 40).
- Confirmation d’un **adénome parathyroïdien** sur l’analyse définitive

Relecture a postériori des acquisitions scintigraphiques

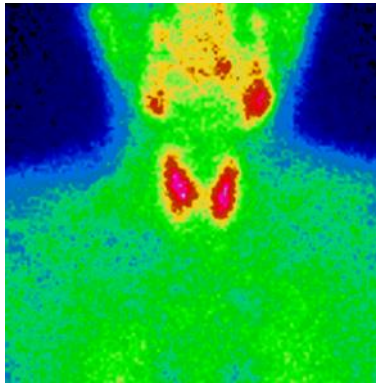

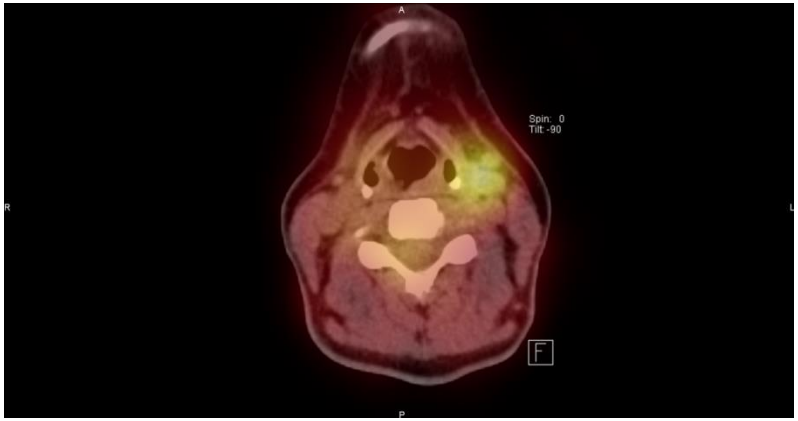

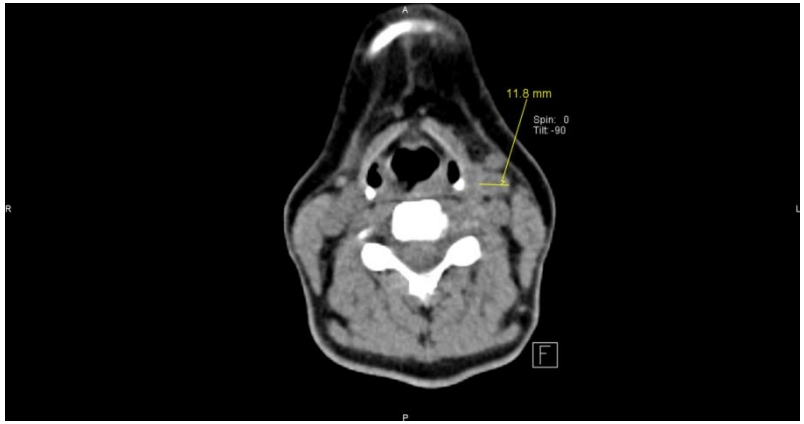

Conclusion

GUIDELINES

Check for updates

The EANM practice guidelines for parathyroid imaging

Petra Petranović Ovčariček[1,2] · Luca Giovanella[1,3,4] · Ignasi Carrió Gasset[5] · Elif Hindié[6] · Martin W. Huellner[7] · Markus Luster[1,8] · Arnoldo Piccardo[9] · Theresia Weber[10] · Jean-Noël Talbot[11] · Frederik Anton Verburg[1,12]

Received: 25 January 2021 / Accepted: 23 March 2021 / Published online: 10 April 2021

1ere intension : Echographie et scintigraphie (double isotope)

2eme intension : TDM 4D, TEP 18F Choline

Cyto ponction et dosage PTH in situ