Ostéogenèse imparfaite-dentinogenèse imparfaite

Importance de la prise en charge dentaire précoce

Marie-Paule Gellé

CLASSIFICATION

SHIELDS (1973)	LA DURE MOLLA *et al.* (2015)
Dentinogenèse imparfaite type I associée à une ostéogenèse (type III et IV)	**Forme syndromique de la Dentinogenèse imparfaite**
Dentinogenèse imparfaite type II	Forme modérée de la Dentinogenèse imparfaite
Dentinogenèse imparfaite type III de Brandwyne	Forme sévère de la Dentinogenèse imparfaite
Dysplasie dentinaire de type I radiculaire	Dysplasie dentinaire
Dysplasie dentinaire de type II coronaire	Forme légère de la Dentinogenèse imparfaite

GENES IMPLIQUES

Dentinogenèse non syndromique

Gène *DSPP* dentin sialophosphoprotein 40 mutations

DSP : sialoprotéine dentinaire
DPP : phosphoprotéine dentinaire
DGP : glycoprotéine dentinaire

Dentinogenèse syndromique

Gène *COL1A1* et *COL1A2*

Phase aqueuse
(10%)

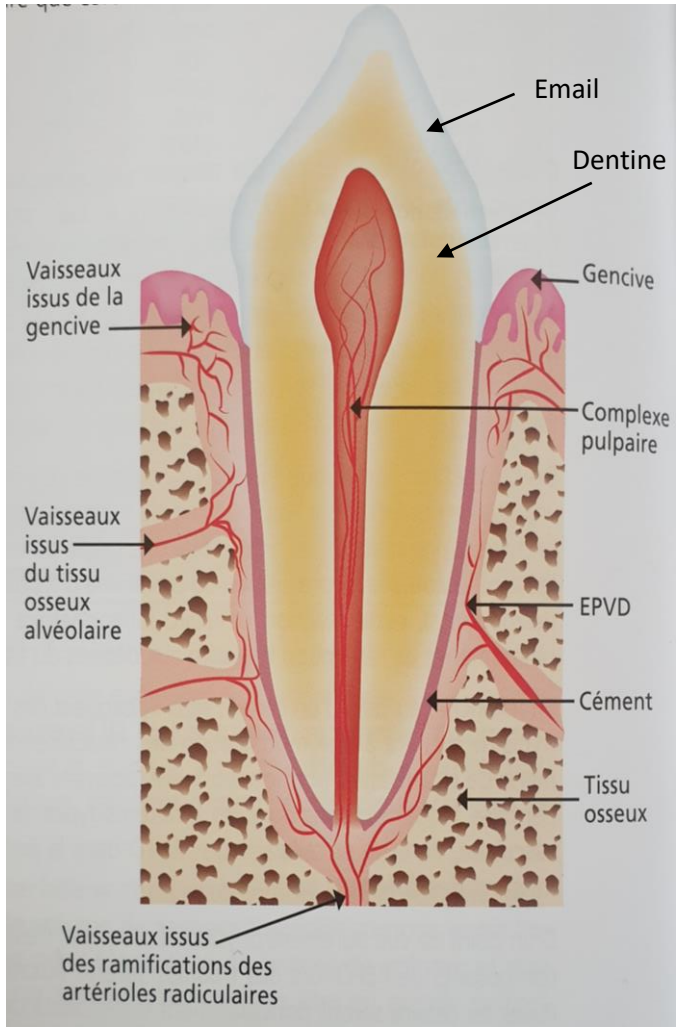

Phase organique (20%)

90% P⁻ collagéniques

Collagène de type 1

- Armature à la matrice dentinaire
- Support des cristaux d'hydroxyapatite

Dentinogenèse forme syndromique

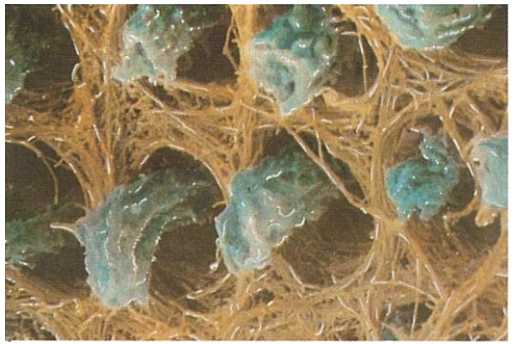

MEB prédentine (G x 10000)

Fonzi L; PICCIN, 1994

10% P⁻ non collagéniques

✓ **P⁻ phosphorylée**

Siblings (5)

DMP-1,BSP, OPN,MEPE

DSPP

Rôle : Processus de minéralisation
Précipitation et croissance des cristaux hydroxyapatite

Dentinogenèses non syndromiques

✓ **P⁻ non phosphorylée**

SLRPs
Facteur de croissance
Protéoglycanes …

Phase minérale (70%)

cristaux d'hydroxyapatite

MANIFESTATIONS DENTAIRES

Enfant de 2 ans : denture temporaire

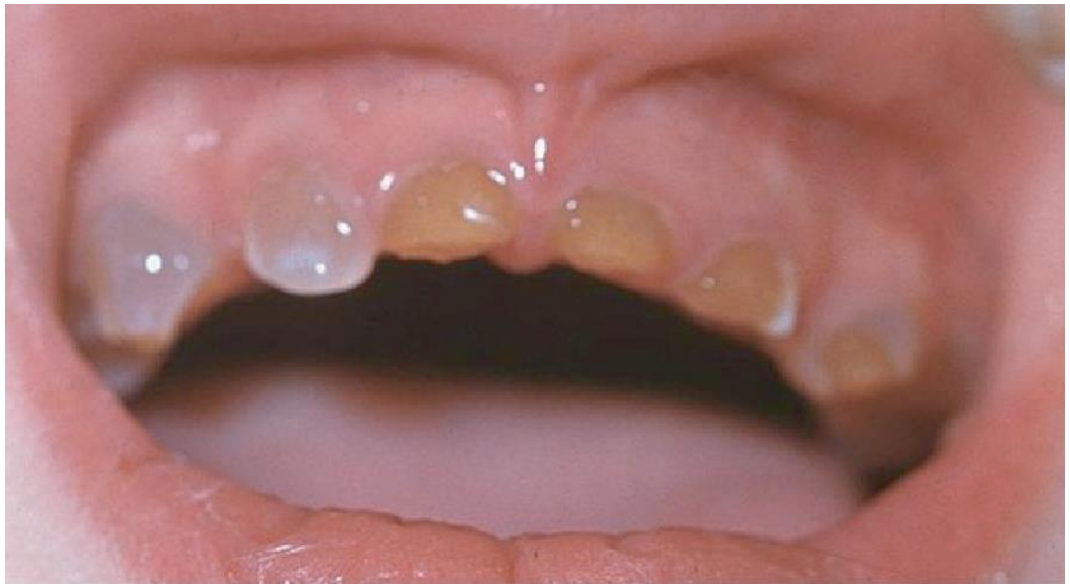

Kamaoun-Goldrat AS et Le Merrer MF; Orthod Fr, 2007, 78: 89-99

MANIFESTATIONS DENTAIRES

Enfant de 5 ans : denture temporaire

- ✓ Teinte
- ✓ Translucidité
- ✓ Dimension verticale
- ✓ Sens transversal

- ✓ Effondrement amélaire

MANIFESTATIONS DENTAIRES

Enfant de 11 ans : denture permanente

MANIFESTATIONS RADIOLOGIQUES

Denture temporaire

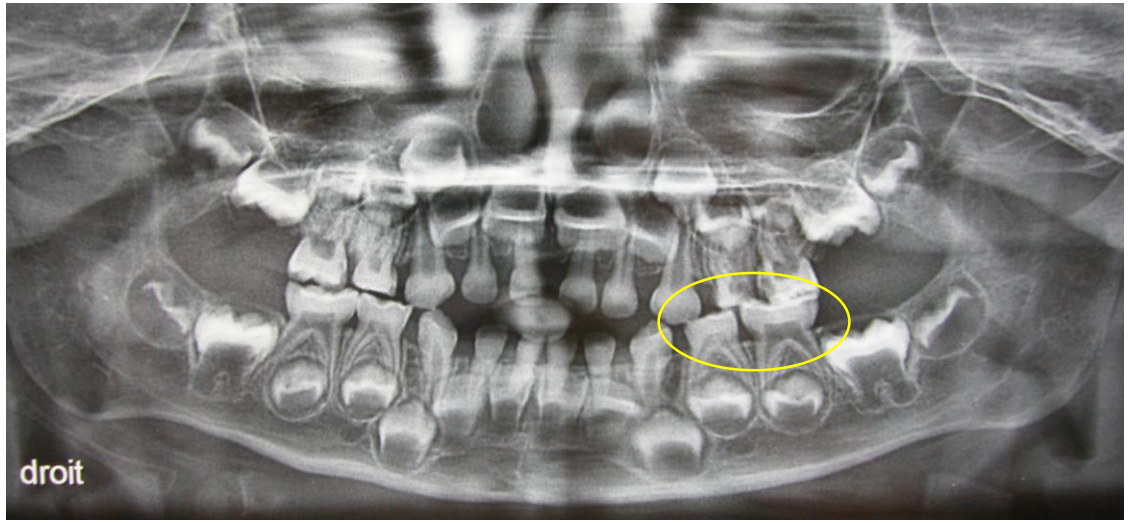

Dentition mixte

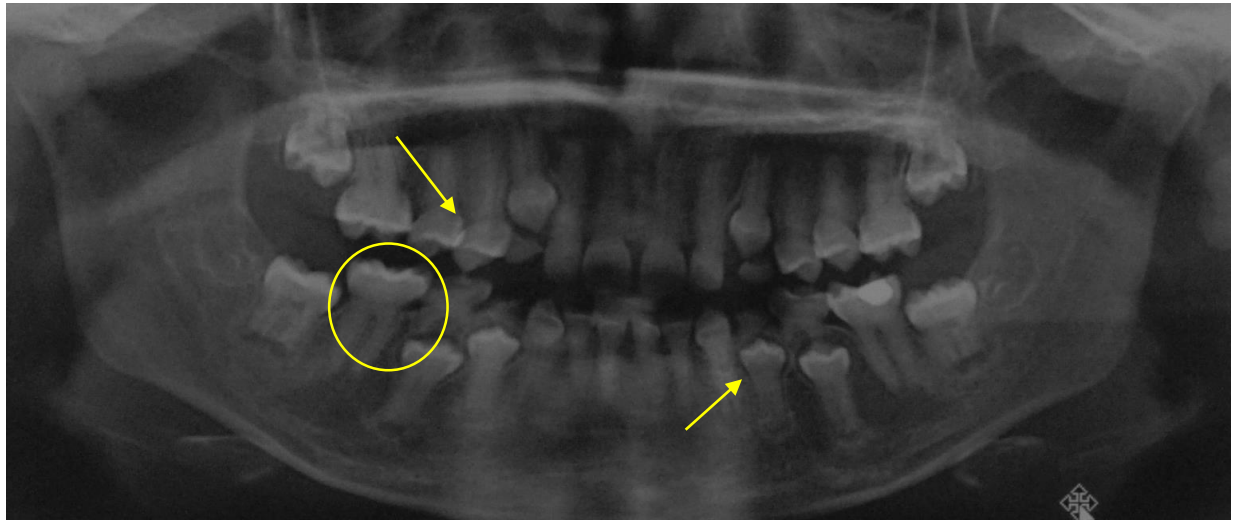

Denture adulte

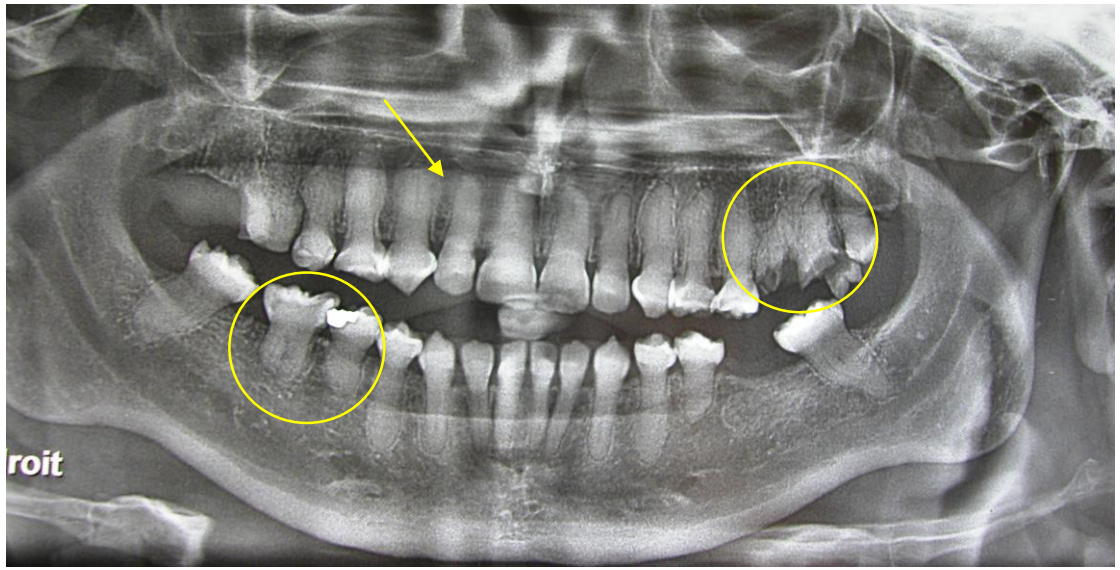

- ✓ Oblitération canalaire
- ✓ Forme globuleuse
- ✓ Usure prématurée
- ✓ Racine courte

EXPRESSIONS CRANIO-FACIALES

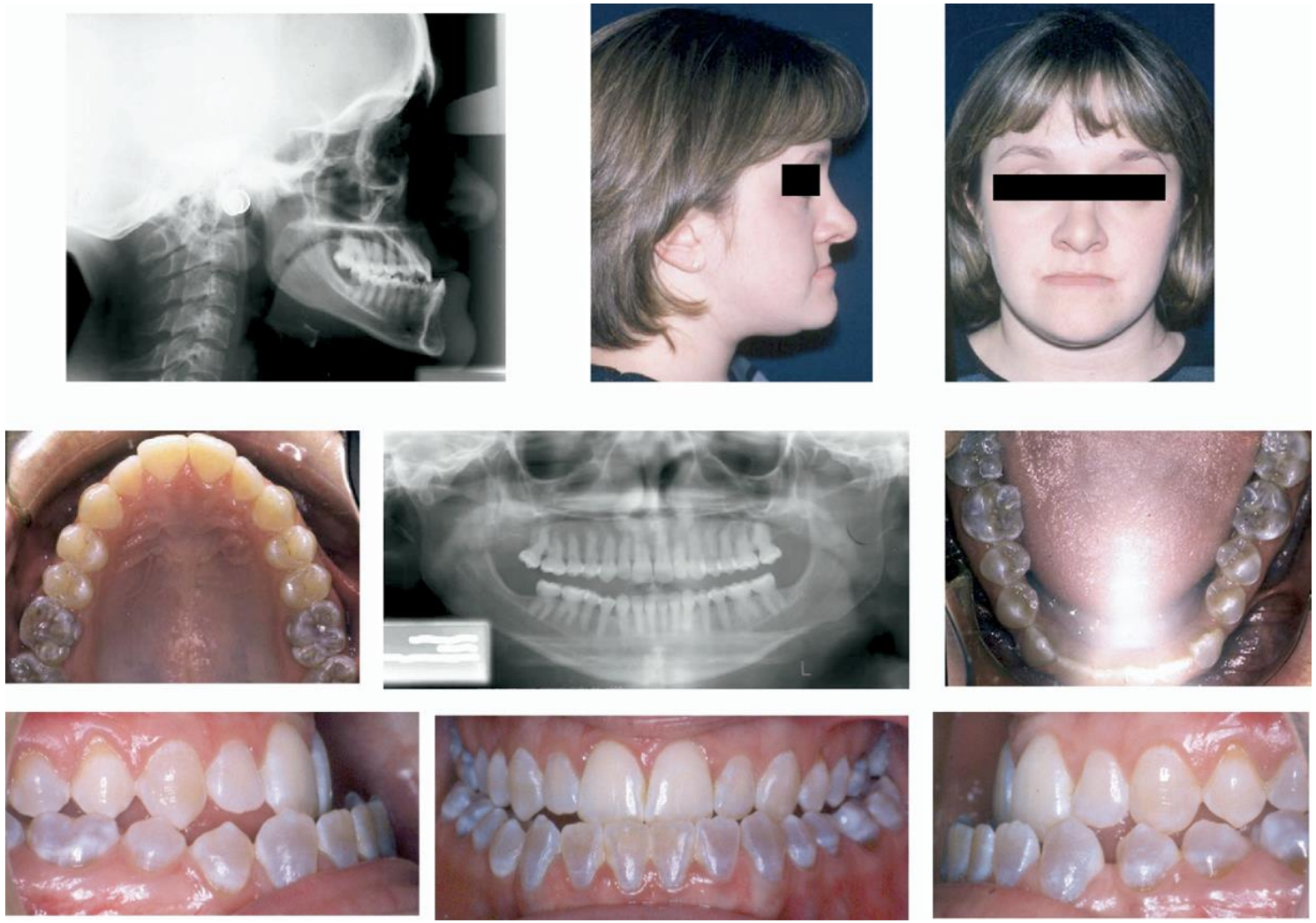

- ✓ Cl III squelettique : prévalence anormalement élevée (OI III et IV > OI I)
- ✓ Hypoplasie du maxillaire dans les 3 dimensions
- ✓ Prognathisme mandibulaire :
  - maxillaire court et
  - position antérieure de la mandibule
- ✓ Rotation antérieure de la mandibule :
  - Déficit vertical
  - Occlusion instable

Seminars in Orthodontics, Volume 12, Issue 4, December 2006, Pages 254-271

EXPRESSIONS DENTO-ALVEOLAIRES ET MALOCCLUSION

Enfant de 11 ans

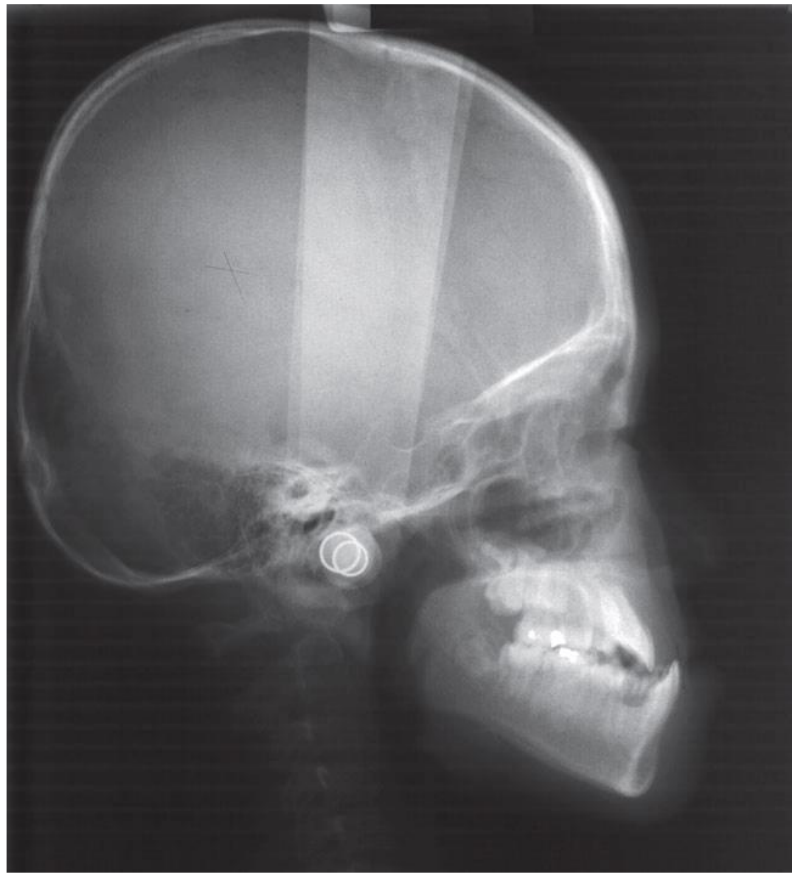

- ✓ **En général , malocclusion de classe III dentaire s'associe à la Cl III squelettique**
- ✓ **Occlusion inversée antérieure et postérieure**
- ✓ **Béance**
- ✓ **Diminution de 10% de la hauteur de l'os alvéolaire au maxillaire et mandibule :**
  Racines courtes (si DGI)
- ✓ **Agénésies**

Seminars in Orthodontics, Vol 12, No 4 (December), 2006: pp 254-271

ACCENTUATION DES MALOCCLUSIONS

Enfant de 7 ans : denture mixte

Défaut vertical : usures ou perte dentaire

➡ Défaut transversal : occlusion inversée

➡ Verrouillage du maxillaire

PRISE EN CHARGE BUCCO-DENTIARE

Jeune enfant

PREVENTION

Consulter un chirurgien-dentiste avant même l'apparition des dents temporaires :
Hygiène bucco-dentaire et alimentaire

↓

Application de fluor topique (vernis ou gouttière)

↓

Consultation tous les 6 mois

PRISE EN CHARGE BUCCO-DENTIARE

Jeune enfant

Délabrement des dents

- Rétablir la DVO
- Rétablir le plan d'occlusion des molaires temporaires
- Rétablir le coefficient de mastication
- Maintenir le périmètre d'arcade
- Favoriser l'éruption des dents permanentes
- Accompagner la mise en place de la courbe de Spee

Gradient thérapeutique

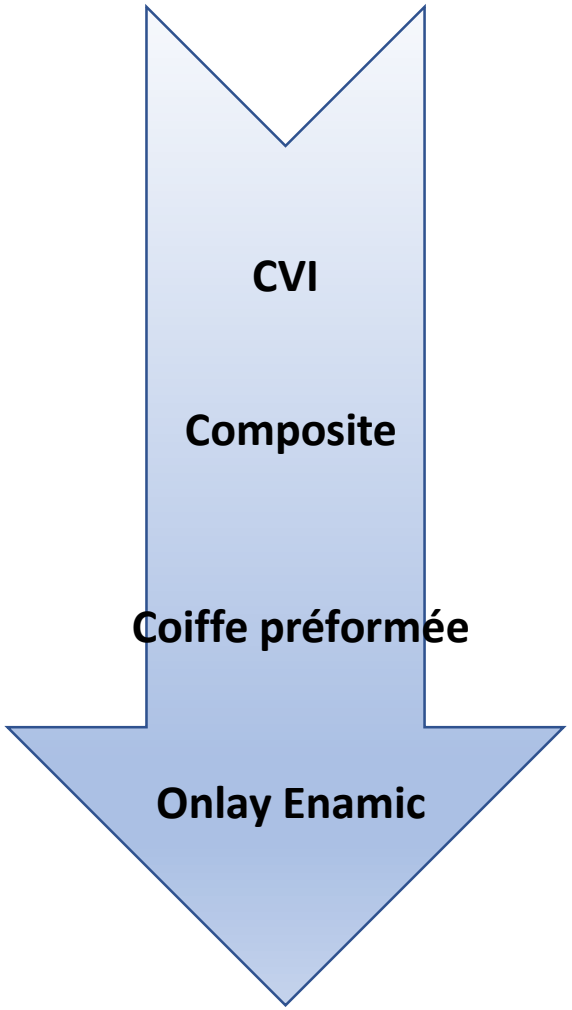

Enfant âgé de 5 ½ ans

Avant

Après

Enfant âgé de 5 ½ ans

Avant

Coiffes préformées
+
Arc lingual

Après

Enfant âgée de 8 ans

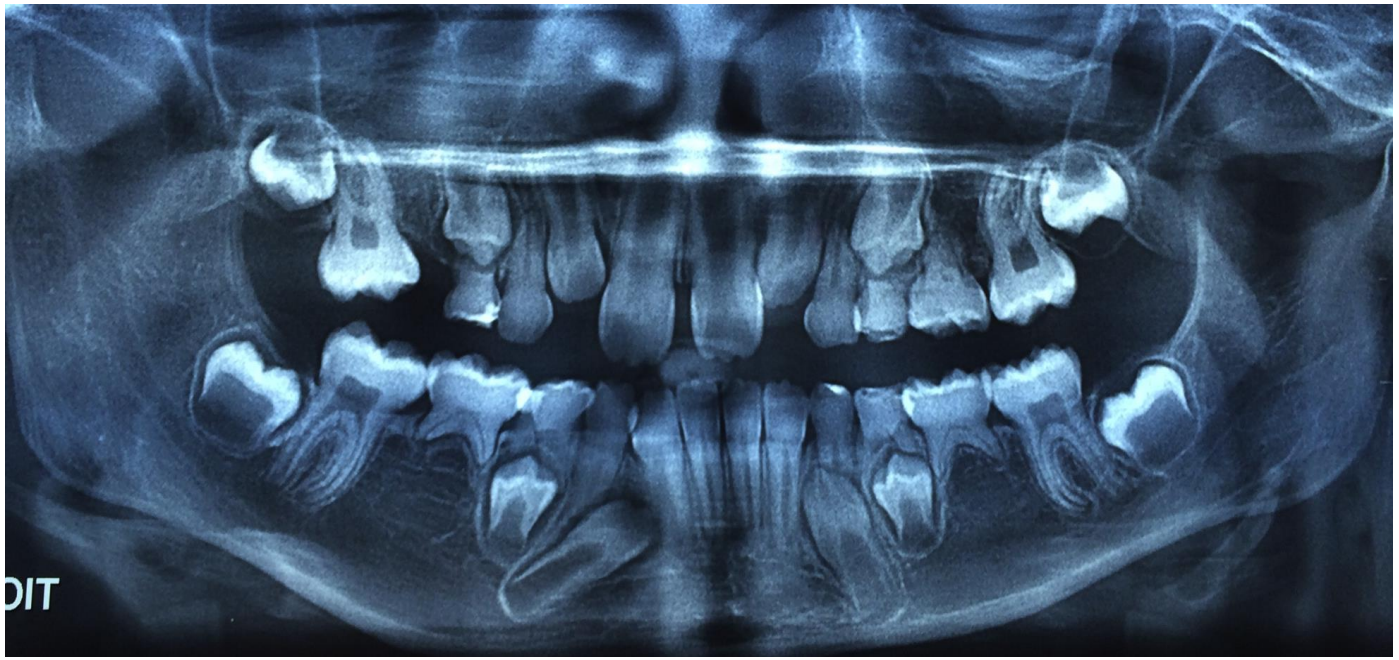

Enfant âgée de 8 ans

Onlays

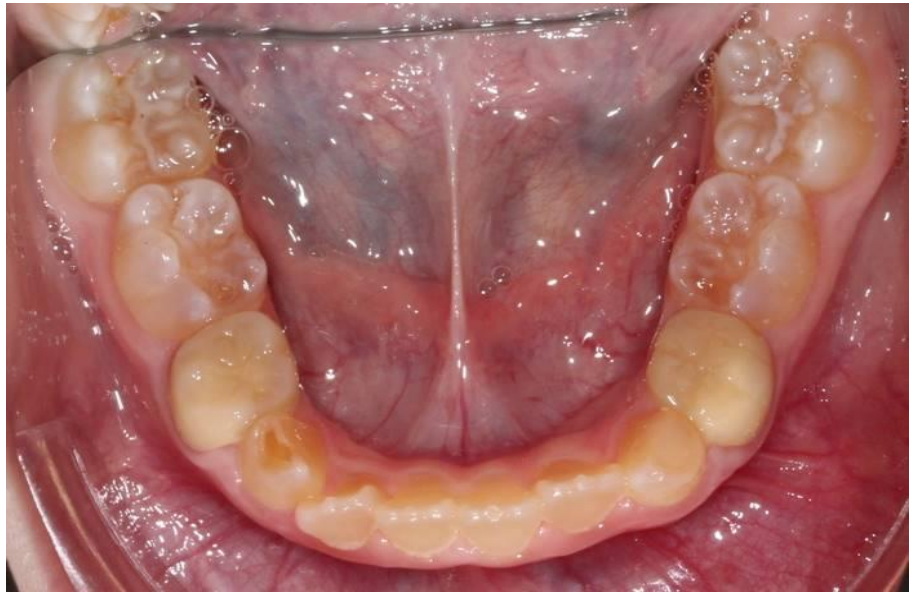

PRISE EN CHARGE AVULSIONS DENTAIRES

Prévoir moyens d'hémostase car fragilité capillaire et vérifier la fonction plaquettaire

Patients sous bisphosphonates : risque d'ostéonécrose faible mais existe

Réaliser les extractions nécessaires avant le début du traitement

Autrement : concertation avec médecin référent, antibiothérapie

TRAITEMENT ORTHODONTIQUE

Diagnostic le plus précoce possible → **Interception**
Educateur fonctionnel
Traitement précoce : forces de faible intensité

Deux difficultés

Dentinogenèse imparfaite →

- ✓ **Impossibilité de poser des « brackets » si délabrement amélaire.**
- ✓ **Nécessité d'utiliser des bagues si possibles et de recouvrir les couronnes (coiffes, onlay…)**

Bisphosphonates (Résorption/ Apposition) →

- ✓ **Ralentissement des déplacements dentaires.**
- ✓ **Retard d'éruption**

(Rat : Inexistence du cément acellulaire; léger trouble au cours de la dentinogenèse et amélogenèse)

Kamoun-Goldrat AS et Le Merrer MF, Orthod Fr, 2007; 78; 89-99

TRAITEMENT PROTHETIQUE

Endo couronnes

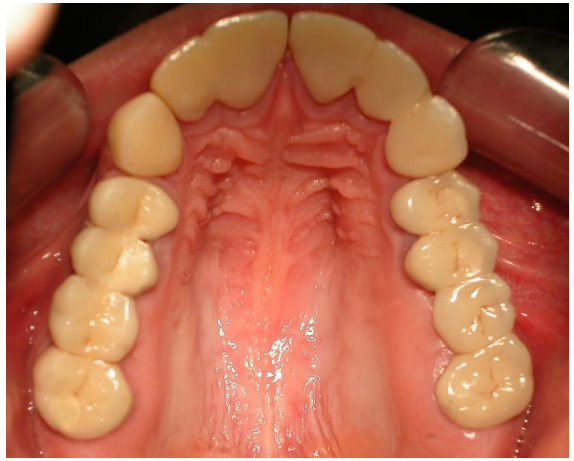

TRAITEMENT ORTHOGNATIQUE

POURQUOI ? → **RETABLIR LES FONCTIONS ET L'ESTHETIQUE**
PRECEDE D'UN TRAITEMENT ORTHODONTIQUE
SUIVI D'UN TRAITEMENT ORTHODONTIQUE

QUAND ? → **FIN DE LA CROISSANCE**

Bisphosphonates
(Résorption/ Apposition) →

Risques :

- ✓ Saignement per et post opératoire
- ✓ Retard de cicatrisation
- ✓ Insuffisance d'ancrage des dispositifs d'ostéosynthèse
- ✓ Risque de fracture osseuse lors des manœuvres chirurgicales
- ✓ Risque de fractures dentaires

Kamoun-Goldrat AS et Le Merrer MF, Orthod Fr, 2007; 78; 89-99

TRAITEMENT ORTHOGNATIQUE

Réunion de concertation pluridisciplinaire (RCP)

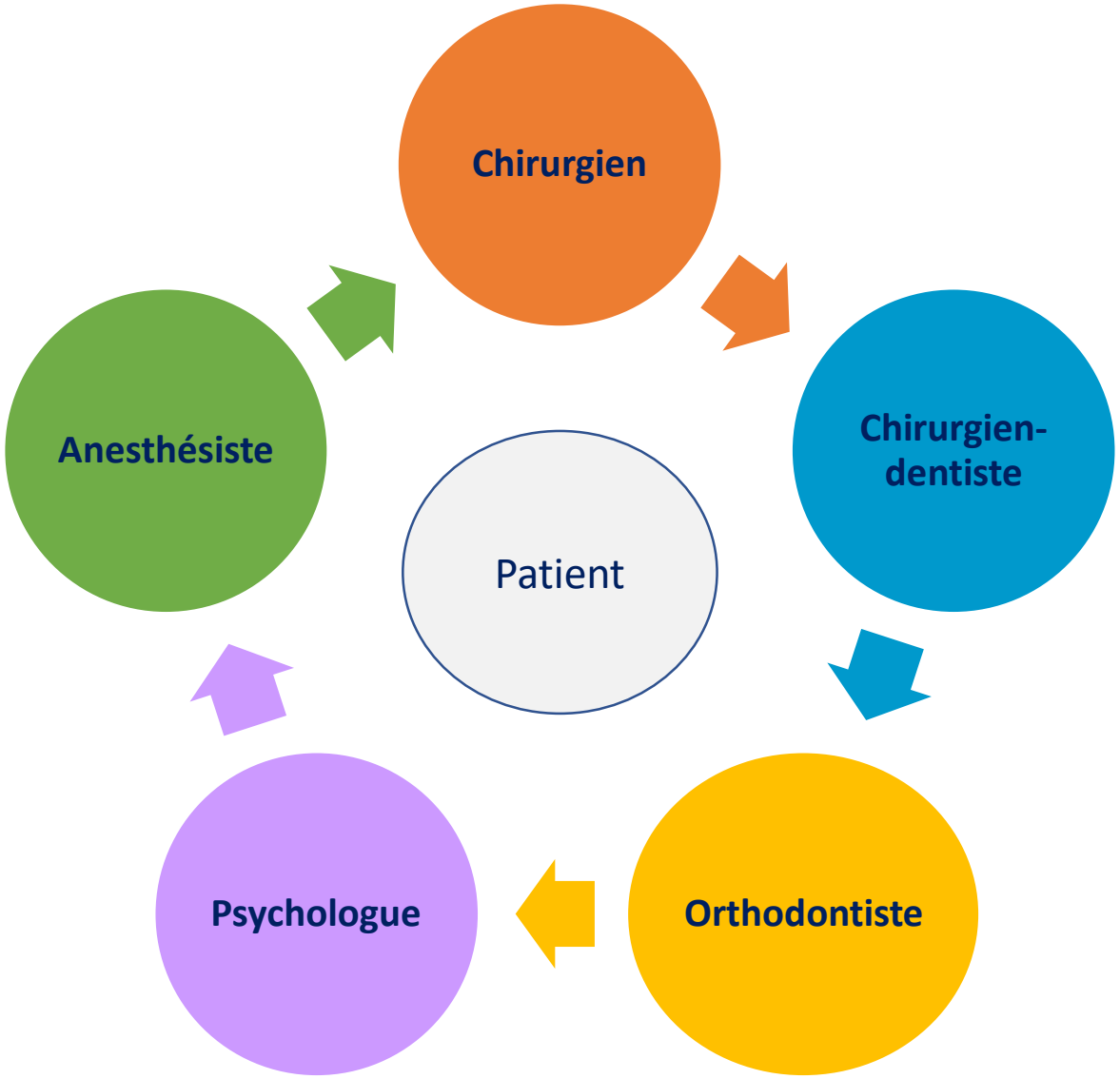

CONCLUSION

Réunion de concertation pluridisciplinaire (RCP) : intégrer un chirurgien-dentiste et un orthodontiste

Prise en charge dentaire la plus précoce pour limiter la complexité d'un traitement orthodontique voire le risque de chirurgie orthognatique

Prise en charge dentaire la plus précoce pour limiter le risque de chirurgie orthognatique

Modifier la prise en charge si traitement par bisphosphonates