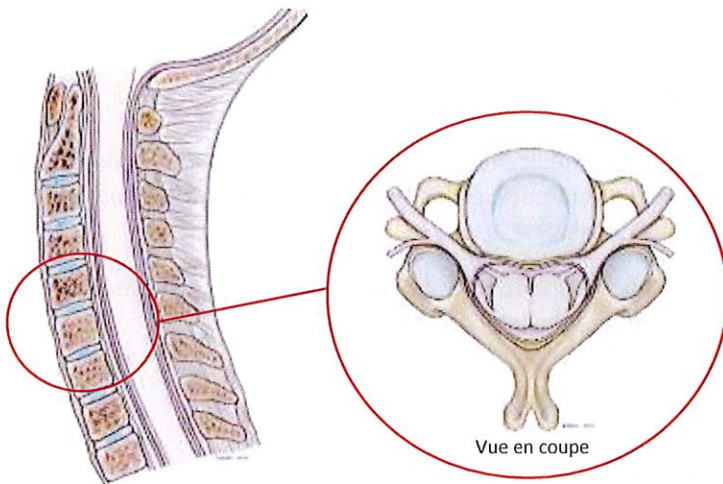


# LA HERNIE DISCALE CERVICALE

## QU'EST CE QUE LA HERNIE DISCALE CERVICALE ?

La colonne vertébrale cervicale (*ou rachis cervical*) est constituée de 7 vertèbres empilées et séparées par des disques, sauf entre la 1<sup>ère</sup> et la 2<sup>ème</sup> vertèbre cervicale (C1 et C2). Au milieu du rachis cervical, se trouve le canal rachidien contenant la moelle épinière. A chaque étage, une racine nerveuse (*nerf rachidien*) se détache de la moelle épinière à droite et à gauche et quitte le canal par des ouvertures (*trous de conjugaisons ou foramens*) situées latéralement à hauteur des disques intervertébraux.



Rachis cervical normal

Le disque intervertébral normal est une structure aplatie, cylindrique unissant les deux vertèbres et jouant un rôle d'amortisseur. Il est composé d'un noyau central gélatineux (*nucleus*) et d'un anneau périphérique fibreux (*annulus*).

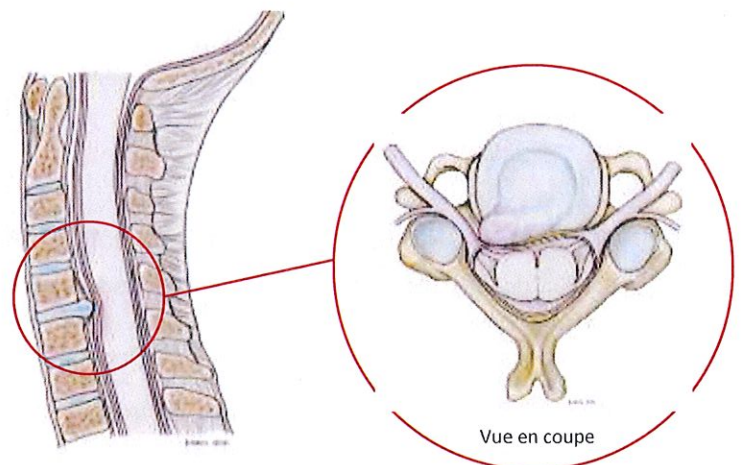
La détérioration discale se caractérise par des déchirures ou fissurations de l'anneau fibreux. Les causes en sont la déshydratation due au vieillissement, les microtraumatismes dus aux contraintes de mobilité et parfois aussi les traumatismes comme par exemple les entorses cervicales.

En cas de fissuration, le noyau peut alors migrer à l'intérieur du disque dans l'épaisseur de l'anneau et occasionner des cervicalgies aiguës de type torticolis ou chroniques.


Si la migration est plus importante le noyau peut traverser plus ou moins entièrement l'anneau et venir faire saillie à la face postérieure du disque en formant une hernie. Cette hernie peut, au travers d'une rupture complète de l'anneau, migrer dans le canal voire s'exclure en sortant totalement du disque.

Cette hernie discale peut venir comprimer les structures nerveuses contenues dans le canal rachidien cervical (*racines nerveuses le plus fréquemment et moelle épinière plus rarement*).

La compression d'une racine nerveuse va entraîner une Névralgie Cervico-Brachiale (NCB) - équivalent d'une « sciatique » du bras - avec une douleur irradiant sur plus ou moins l'ensemble du membre supérieur jusqu'aux doigts. Cette douleur peut s'accompagner de troubles de la sensibilité de type fourmillements ou picotements (*paresthésies*), des sensations de perturbations de la sensibilité (*impression de gros doigt*) (*dysesthésies*) pouvant aller parfois jusqu'à la perte de la sensibilité (*anesthésie*).



Hernie discale cervicale



# LA HERNIE DISCALE CERVICALE

Il peut exister aussi des troubles de la motricité (*simple sensation de faiblesse, voire perte de la force musculaire pouvant aller parfois jusqu'à une paralysie partielle ou complète d'une partie du membre supérieur*).

La compression de la moelle épinière peut entraîner des troubles sensitifs et moteurs aux membres supérieurs et/ ou aux membres inférieurs.

L'existence de troubles neurologiques sensitifs et/ou moteurs impose de consulter rapidement.

## E VOLUTION ET TRAITEMENTS MEDICAUX

Très souvent la NCB par hernie discale cervicale guérit médicalement avec le repos, les anti-inflammatoires (*souvent les corticoïdes à la phase initiale*), les décontractants, et les antalgiques (*parfois la morphine*). On peut proposer aussi transitoirement le port d'un collier cervical.

Dans les cas plus rebelles une infiltration de corticoïdes dans le trou de conjugaison est possible. Celle-ci doit être pratiquée sous contrôle radiologique (*scanner*) par une équipe médicale expérimentée.

## Q UAND FAUT-IL PENSER A LA CHIRURGIE ?

Une intervention chirurgicale pour NCB sur hernie discale cervicale n'est souhaitable que dans les circonstances suivantes :

Echec du traitement médical bien conduit et suffisamment prolongé (*4 à 8 semaines*) avec persistance d'une douleur invalidante que le patient ne peut plus supporter.


Situations relevant de l'urgence : NCB hyperalgique (*douleur intolérable non soulagée par la morphine*) ; NCB paralysante avec déficit moteur ; NCB avec signes de compression de la moelle épinière (*signes atteignant les membres supérieurs et inférieurs*).

La découverte au scanner ou à l'IRM d'une hernie discale cervicale asymptomatique (*ne donnant aucun symptôme*) ne doit pas conduire à une intervention chirurgicale (*sauf en cas de hernie très volumineuse représentant un danger pour la moelle épinière - tâche blanche dans la moelle à l'IRM*).

## Q UELS SONT LES OBJECTIFS DE LA CHIRURGIE ?

Le but de l'intervention est d'enlever la hernie discale pour libérer (« *décoincer* ») la racine nerveuse (*voire la moelle épinière*) et faire disparaître la NCB (*douleur dans le membre supérieur*). Ce but est obtenu dans environ 90% des cas. En revanche, il peut persister des cervicalgies.

Il n'est jamais possible d'assurer que les troubles neurologiques (*moteurs ou sensitifs*) disparaîtront totalement. La racine nerveuse peut être abîmée par une compression trop importante ou trop prolongée. Cette réserve sera beaucoup plus importante pour les troubles de la moelle épinière (*structure particulièrement fragile et vulnérable*).



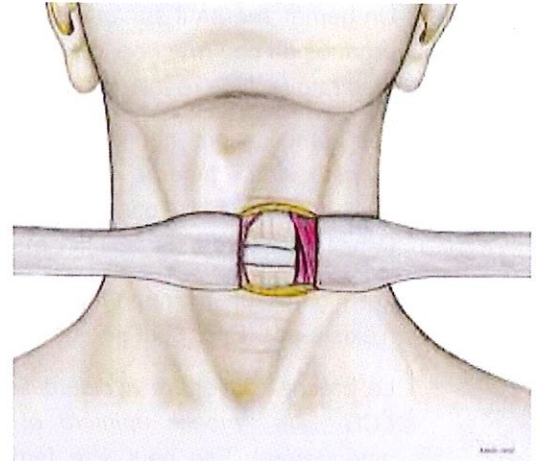
# LA HERNIE DISCALE CERVICALE

## EN QUOI CONSISTE LA CHIRURGIE ?

Cette intervention se déroule sous anesthésie générale.

La voie d'abord est classiquement antérolatérale, ce qui permet d'accéder à l'avant du disque. Après ablation complète du disque, il est possible d'enlever (*généralement sous microchirurgie*) la hernie discale. Cette intervention est le plus souvent complétée d'une arthrodèse (*fusion des deux vertèbres*) pour traiter l'instabilité due à l'ablation du disque. Certains centres pourront proposer la mise en place d'une prothèse cervicale.

La voie postérieure est très peu utilisée (*incision dans la nuque*) en raison de son risque neurologique dû à la présence de la moelle épinière qui rend très difficile l'accès à la hernie. Ce type d'intervention ne nécessite pas habituellement de transfusion sanguine. Comme toute intervention chirurgicale, elle laisse toujours des traces cicatricielles superficielles et profondes.




Voie d'abord cervicale antérolatérale

## QUELS SONT LES RISQUES ENCOURUS ?

Les risques inhérents à toute intervention chirurgicale

- Les risques propres à l'anesthésie générale vous seront expliqués par le médecin anesthésiste.
- L'infection du site opératoire est rare (0,1% à 1% en dépit des précautions prises). Il s'agit le plus souvent d'une infection superficielle qui peut être réglée par des soins locaux adaptés. Une nouvelle intervention pour nettoyage local est parfois nécessaire. Les infections profondes sont très rares : elles sont graves, nécessitent une intervention de nettoyage, une antibiothérapie prolongée et parfois l'ablation du matériel mis en place pour l'arthrodèse. Ces infections profondes peuvent donner des séquelles fonctionnelles et douloureuses parfois définitives.
- Le risque de phlébite (*veine obstruée par un caillot sanguin*) est très faible. Un traitement anticoagulant n'est nécessaire qu'en cas de prédisposition, ou lorsque l'alitement se poursuit au-delà de 24 heures (*ce qui n'est généralement pas le cas dans une intervention sur hernie discale cervicale*). Une embolie pulmonaire peut, à l'extrême, se produire. Il s'agit d'une complication grave, parfois mortelle.
- Les troubles de la cicatrisation sont très rares mais peuvent imposer une nouvelle intervention de nature esthétique (*ce qui peut être le cas pour la région cervicale antérieure*).
- Le positionnement sur la table d'opération peut causer des compressions de la peau, des vaisseaux, des nerfs ou exceptionnellement des globes oculaires (*pour la voie d'abord postérieur*) pouvant, à l'extrême, entraîner une perte de la vision.




# LA HERNIE DISCALE CERVICALE

## Les risques propres à cette intervention

- Le risque d'erreur de niveau (*opérer un autre disque*) est très faible en raison du contrôle radiologique pré et per – opératoire. Il est important d'apporter pour l'intervention le dossier radiologique que votre chirurgien vous a demandé afin qu'il puisse disposer de tous les éléments utiles pour la réalisation de cette intervention.
- Un hématome peut survenir sur le trajet de l'intervention. Si celui-ci est volumineux il peut comprimer les organes du cou (*trachée, œsophage*) et entraîner rapidement une gêne à la déglutition et surtout une gêne respiratoire. Une ré-intervention en urgence est alors nécessaire.
- Les complications neurologiques sur le nerf rachidien. Elles sont rares : troubles sensitifs (*insensibilité, paresthésies à type de fourmillements*) ; troubles moteurs avec paralysie partielle du membre supérieur, très rare, souvent d'origine ischémique (*défaut d'irrigation sanguine*). Ces troubles sont le plus souvent transitoires, rarement définitifs mais des séquelles peuvent persister.
- Les complications neurologiques sur la moelle épinière. Elles sont exceptionnelles mais le risque nul n'existe pas. Elles sont très graves et peuvent aller jusqu'à la tétraplégie (*paralysie des 4 membres*).
- La brèche (*ouverture accidentelle*) de la dure mère (*enveloppe contenant le liquide céphalo-rachidien – LCR -, la moelle épinière et les racines nerveuses*) est exceptionnelle dans les voies d'abord antérolatéral. Elle peut être fermée par le chirurgien. Il s'agit alors d'un incident sans conséquence. Rarement, elle se complique d'une fuite de LCR, soit contenue dans les parties molles (*méningocèle*), soit s'écoulant par la cicatrice (*fistule*). En cas de fistule une infection du LCR source de méningite peut alors survenir. Il s'agit d'une complication très rare mais potentiellement très grave nécessitant en urgence d'un traitement spécifique (*le plus souvent une ré-intervention*).
- La mobilisation du matériel (*mis en place pour l'arthrodèse*). Il s'agit d'une complication rare : soit précoce en rapport avec un problème de mise en place souvent lié à une qualité osseuse insuffisante (*ostéoporose*) ; soit secondaire témoin de l'absence de consolidation (*le tabagisme en est un facteur favorisant*). Ces mobilisations de matériel peuvent entraîner des troubles de la déglutition par compression de l'œsophage et nécessiter une ré-intervention.
- Les difficultés pour avaler (*dysphagie*) (*voie d'abord antérolatérale*) : Ils sont généralement transitoires par irritation de l'œsophage qui est écarté lors de la voie d'abord.
- Les troubles de la voix (*dysphonie*) : Généralement transitoires par irritation, écartement du nerf récurrent (*nerf des cordes vocales*) .
- Le syndrome de Claude Bernard Horner : il s'agit de l'atteinte de petits nerfs du cou qui provoque une sécheresse du visage et un affaissement de la paupière du coté atteint.

## Les risques exceptionnels mais décrits dans des publications médicales

- Lésions accidentelles des gros vaisseaux du cou (*artère carotide et veine jugulaire situés en avant du rachis, artères vertébrales situées dans la colonne cervicale à côté des trous de conjugaison*). Elles peuvent entraîner une hémorragie grave, des troubles neurologiques graves souvent définitifs et à l'extrême le décès.
- Lésions des organes du cou (*trachée, œsophage*) source de séquelles également graves et à l'extrême mortelles.



# LA HERNIE DISCALE CERVICALE

- Le risque d'hémorragie importante pendant l'intervention est extrêmement faible mais non nul. Une transfusion sanguine peut, à l'extrême, s'avérer nécessaire. Toute transfusion comporte un risque très faible mais non nul de contamination (*Hépatite, SIDA*).
- Certains antécédents, certaines particularités anatomiques, affections ou maladies (*malformations, diabète, obésité, artérite ou autres affections vasculaires, alcoolisme, tabagisme, toxicomanies, comportements addictifs, affections psychiatriques, prise de certains médicaments, maladies du foie, maladies sanguines, tumeurs, séquelles d'interventions ou de traumatismes, etc...*) peuvent causer ou favoriser la survenue de complications particulières, parfois graves, à l'extrême mortelles.

**J'ai compris et j'accepte les principes de la chirurgie qui m'est proposée.**

**Fait à :**

**Le :**

**Signature :**

**Attention :**

*Cette fiche a été conçue par la Société Française de Chirurgie Rachidienne pour vous aider à comprendre le problème dont vous êtes atteint et la chirurgie qui vous a été proposée. Elle ne remplace pas les explications que doit vous apporter votre chirurgien. N'hésitez pas à lui poser les questions que vous vous posez avant votre intervention.*

